

М. А. ЭЛЬКИН

# ПРОФЕССИОНАЛЬНЫЕ ХИРУРГИЧЕСКИЕ БОЛЕЗНИ РУК



ИЗДАТЕЛЬСТВО «МЕДИЦИНА»  
Ленинградское отделение, 1971

**Профессиональные хирургические болезни рук.**

М. А. Элькин, 1971 г.

Профессиональные хирургические заболевания встречаются очень часто и занимают видное место в практике врачей медико-санитарных частей и поликлиник. Эти заболевания, обусловленные многими производственными факторами (перенапряжение, вибрация, давление и т. д.), отличаются длительным и упорным течением, очень часто приводят к временной и стойкой утрате трудоспособности, нередко заканчиваются инвалидностью. Вопросы диагностики, лечения, профилактики, экспертизы трудоспособности и трудоустройства больных с такого рода заболеваниями разработаны крайне недостаточно, и практический врач лишен возможности получить на них сколько-нибудь удовлетворительный ответ. Между тем, от правильного решения каждого из этих вопросов зависит очень много для быстрейшего восстановления трудоспособности и сохранения квалификации больного. В частности, совершенно необходимо более широкое внедрение современных методов лечения больных (кортикостероидные препараты, хирургические операции).

Недостаточное знакомство практических врачей с этиопатогенезом и особенностями течения профессиональных хирургических заболеваний рук приводит к неиспользованию мер профилактики и рационального временного трудоустройства по профбольничному листу.

В предлагаемой к изданию монографии подытожен многолетний опыт автора, располагающего более чем 4000 наблюдений над больными с различными формами профессиональных хирургических заболеваний рук, с присущими им морфологическими и клиническими особенностями, а также исчерпывающе обобщены данные литературы.

В книге содержатся 54 рисунка, 18 таблиц и 596 библиографических названий.

*Рука на всем протяжении человеческой истории была как бы форпостом человека в борьбе с природой, была передовым отрядом, завоевывавшим человеку все новые и новые позиции. И тогда понятно, почему рука и теперь, как всякий передовой отряд, подвергается наибольшей опасности и несет наибольшие потери.*

*Н. А. Вигдорчик*

## ПРЕДИСЛОВИЕ

Хирургические болезни рук занимают видное место среди профессиональных болезней различных систем и органов. Эта область профессиональной патологии включает в себя значительное количество различных форм, при которых поражаются разные анатомические образования руки. Большинство профессиональных хирургических болезней рук отличается длительным течением и большой стойкостью, резко снижают трудоспособность больного, нередко приводят к инвалидности. По данным Ленинградской городской санитарно-эпидемиологической станции, на хирургические заболевания рук в 1965—1969 гг. приходится 18,1—20,8% всех профессиональных заболеваний и интоксикаций.

Среди причин, обуславливающих возникновение профессиональных хирургических болезней рук, на первом месте находится перенапряжение. В нашей социалистической промышленности, благодаря повсеместному и неизменно возрастающему внедрению механизации и автоматизации, применение ручного труда все больше и больше сокращается. Однако и до настоящего времени не только на мелких, но даже и на крупных предприятиях имеется немало профессий, где ручной труд, требующий значительного напряжения, применяется и в обозримом будущем будет применяться. В 1962 г. на ряде крупных машиностроительных предприятий Москвы, Ярославля, Свердловска, Подольска соотношение ручного и механизированного труда складывалось так, что на долю первого приходилось 31% (Н. И. Гаврилов с соавт., 1969). Следует иметь в виду и то, что не полностью механизированная и полуавтоматизированная работа на штампах, станках, конвейерах и т. д., требующая большой быстроты и стереотипности движений, очень часто способствует росту хирургических профессиональных заболеваний рук.

Особенно неблагоприятную роль играют монотонность работы, неравномерный ее ритм, неправильные приемы, давление и трение инструментов или обрабатываемых изделий, длительное напряжение отдельных мышечных групп. Большое количество рабочих подвергается неблагоприятному действию вибрации и сопутствующему при работе с генерирующими вибрацию инструментами действию их веса, а также охлаждению рук струей холодного воздуха или холодной воды.

При написании этой книги нами использован личный опыт, основанный на 4500 наблюдениях над больными с профессиональными хирургическими заболеваниями рук, прослеженных на протяжении многих лет в Ленинградском научно-исследовательском институте гигиены труда и профессиональных заболеваний, медико-санитарных частях Ленинграда и Ленинградском городском Центре хирургии кисти. В этой работе мы сочли необходимым поделиться с многочисленными врачами медико-санитарных частей и поликлиник опытом диагностики, лечения и экспертизы трудоспособности профессиональных болезней рук и полагаем, что потребность в такой работе, несомненно, велика, поскольку этому вопросу уделялось гораздо меньше внимания, чем он того заслуживает.

В книге будут рассмотрены все формы хирургической патологии, упоминаемые в официальном списке профессиональных болезней.

## ПЛЕЧЕ-ЛОПАТОЧНЫЙ ПЕРИАРТРИТ

История изучения плече-лопаточного периартрита начинается с небольшой заметки Jarjavay (1867) об изменениях в субдельтовидной слизистой сумке плеча, наступающих после травм плечевого сустава. Однако общепризнанным основоположником учения о плече-лопаточном периартрите является Duplay (1872), который не только предложил самое название *Periarthritis humero-scapularis*, но и рассматривал это заболевание как нечто более серьезное и распространенное, чем одно только поражение субдельтовидной сумки. В то же время следует иметь в виду, что Duplay длительное время рассматривал плече-лопаточный периартрит как следствие тяжелых повреждений плечевого сустава с нарушением целостности образующих его тканей и только после длительной дискуссии и под влиянием неопровержимых фактов отказался от своих первоначальных взглядов, согласившись с тем, что это заболевание может возникнуть и под влиянием других причин (1896).

Нет никакого сомнения в том, что после тяжелых травм (особенно после трудно вправимых вывихов и переломов хирургической шейки плеча) могут развиваться воспалительные и дегенеративные изменения в периартикулярных тканях (в частности, в слизистых сумках, которыми так богата область плечевого сустава), приводящие в дальнейшем к образованию рубцов, вследствие чего в плечевом суставе и в его области надолго остаются боли и тугоподвижность — неизменные спутники плече-лопаточного периартрита. В то же время бесчисленные наблюдения с абсолютной достоверностью свидетельствуют о том, что посттравматические плече-лопаточные периартриты встречаются неизмеримо реже, чем периартриты, образующиеся по причинам, не имеющим связи и отношения к однократной травме в прямом смысле этого слова. Вопрос о причинах, вызывающих плече-лопаточный периартрит, и до настоящего времени нельзя считать окончательно решенным.

Следует иметь в виду и то, что до настоящего времени делаются попытки представить плече-лопаточный периартрит как заболевание одного из анатомических образований, входящих в сложную систему плечевого сустава. Так, например, Colley (1899) и Kuster (1902) весьма категорично утверждали, что плече-лопаточный периартрит является всего лишь субакромиальным бурситом, расхо-

дась с Jarjavay только по вопросу о слизистой сумке, поражаемой при этом страдании. Codman (1934) утверждал, что плече-лопаточный периаартрит — это прежде всего повреждение надостной мышцы. В. А. Маковкин (1940) считает плече-лопаточный периаартрит и калькулезный субдельтовидный бурсит понятиями идентичными, повторяя то, что было сказано за 70 лет до него и давно уже признано ошибочным.

Одновременно с попытками определить понятие плече-лопаточного периаартрита более конкретно в плане топографо-анатомическом высказывались самые разнообразные мнения об этиологии этого заболевания. При этом некоторые авторы на основании немногочисленных и недостаточно убедительных наблюдений объявляли причиной плече-лопаточного периаартрита оральную инфекцию, фурункулез, грипп, хронические кишечные интоксикации и т. д. Особое значение стали придавать ревматизму, на который возложили вину за подавляющее число заболеваний периаартритом (на ревматизм как на основную причину периаартрита впервые указал Franke, 1907, 1921). Впоследствии, особенно на основании тщательных исследований Fergusson (1937), инфекционная природа плече-лопаточного периаартрита была отвергнута. Не получила также признания теория, согласно которой периаартрит возникает вследствие нарушения солевого (прежде всего кальциевого) обмена (А. С. Вишневский, 1938).

На протяжении почти целого столетия при изучении этого заболевания делались многочисленные попытки выделить из своеобразного синдрома, каковым является плече-лопаточный периаартрит, отдельные самостоятельные формы (калькулезный бурсит, субдельтовидный бурсит, субакромиальный бурсит, перитенозит надостной мышцы, разрыв сухожилий коротких ротаторов, тендовагинит сухожилия длинной головки двуглавой мышцы плеча и т. д.). Особенно тщательно разрабатывались вопросы возрастных изменений периартикулярных тканей плечевого сустава (Schaer, 1936; И. Л. Крупко, 1959), причем возрастному фактору стали придавать ведущее значение в происхождении плечевого периаартрита, хотя одним этим фактором невозможно объяснить как периаартрит в молодом возрасте, так и явное несоответствие между очень частыми возрастными изменениями периартикулярных тканей и относительно редким по сравнению с этим периаартритом.

В отечественной литературе первое упоминание о плече-лопаточном периаартрите относится к 1928 г. (Г. Д. Аронович). Впоследствии этому заболеванию в нашей литературе уделялось много внимания, и о нем писали как поликлинические врачи (Г. И. Гельман, В. И. Фарберман), так и видные ортопеды (В. Г. Вайнштейн, И. Л. Крупко). Выдающееся значение в деле изучения этого заболевания имеют исследования И. Л. Крупко, суммированные в первой отечественной монографии по этому вопросу «Плече-лопаточный периаартрит» (1959).

## ОЧЕРК АНАТОМИИ ПЛЕЧЕВОГО СУСТАВА И ПАТОЛОГИЧЕСКОЙ АНАТОМИИ ПЛЕЧЕ-ЛОПАТОЧНОГО ПЕРИАРТРИТА

Плечевой сустав образуется головкой плечевой кости и суставной впадиной лопатки. Контуры головки плечевой кости, обращенной в медиальную сторону и покрытой мышцами, прощупываются с трудом. Только со стороны подкрыльцовой впадины головка плечевой кости наиболее доступна для прощупывания, что важно иметь в виду при исследовании плечевого сустава. Суставная капсула не имеет существенного значения для укрепления плечевого сустава, и в этом отношении гораздо большее значение имеют мышцы, окружающие плечевой сустав и вплетающиеся в его суставную капсулу. К этим мышцам относятся спереди *m. subscapularis*, сверху *t. supraspinatus*, сзади *t. infraspinatus* и *t. teres minor*. Еще большее значение имеют крупные мышцы — *mm. biceps* и *triceps brachii*, *coracobrachialis*, *pectoralis major*, *latissimus dorsi*, *teres major*. Со стороны подкрыльцовой впадины плечевой сустав мышцами не защищен.

Плечевой сустав является типичным шаровидным сочленением, в котором осуществляется большой объем движений вокруг нескольких осей. Существенной особенностью плечевого сустава является несоответствие суставной впадины лопатки головке плечевой кости. Суставная капсула прикрепляется по краю суставной впадины и по анатомической шейке плечевой кости. Капсула плечевого сустава состоит из двух слоев: наружного, фиброзного, и внутреннего, синовиального. В. Г. Вайнштейн (1925) описывает еще и третий слой, состоящий из циркулярных волокон, расположенных между наружным и внутренним слоями капсулы. В укреплении капсулы плечевого сустава значительную роль играет клюво-плечевая связка, а также мышцы, окружающие сустав: дельтовидная, надостная, двуглавая мышца плеча, подлопаточная, клюво-плечевая, подостная и малая круглая. Сухожилия перечисленных мышц так интимно переплетаются с волокнами капсулы и между собой, что разделить их практически невозможно (В. В. Кованов, А. А. Травин).

Клюво-плечевая и верхняя суставно-плечевая связка, соединяясь между собой в области межбугоркового желобка поперечными волокнами, превращают этот желобок в костно-фиброзный канал, через который проходит сухожилие длинной головки двуглавой мышцы плеча, окутанное внесуставным выпячиванием синовиальной оболочки.

В области плечевого сустава и прилежащих к нему мышц имеется множество слизистых сумок, из которых лишь 6—7 являются постоянными. Lanz и Wachsmuth выделяют 16 слизистых сумок, но к постоянным можно отнести лишь поддельтовидную, подакромиальную, клюво-плечевую, надклювовидную и подклювовидную

сумки, подостную и сумку широкой мышцы спины (рис. 1). Наибольшее значение для клиники плече-лопаточного периартрита имеют поддельтовидная, подакромиальная и подклювовидная сумки. Самой большой из этих сумок является поддельтовидная, располагающаяся в области акромиального отростка на месте соединения надостной, подостной и подлопаточной фасций с глубоким листком собственной фасции дельтовидной мышцы. Эта сумка в большинстве

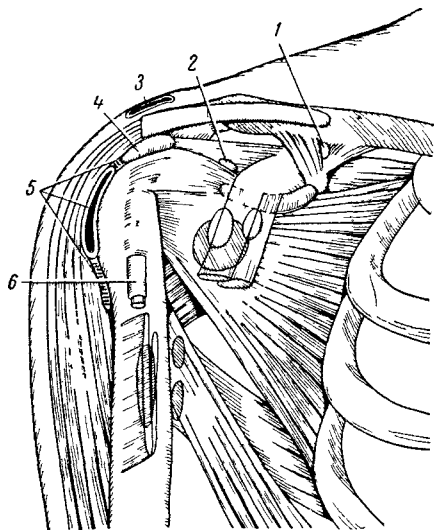


Рис. 1 Основные слизистые сумки в области плечевого сустава

1 — Bursa mucosa ligamenti coracoclavicularis  
2 — Bursa mucosa m. supraspinati, 3 — Bursa mucosa acromiatis subcutanea 4 — Bursa mucosa subacromialis 5 — Bursa mucosa subdeltoidica 6 — Bursa mucosa intertubercularis

случаев не сообщается с полостью плечевого сустава. Большое значение придается субакромиальной сумке, которая рассматривается некоторыми анатомами как второй, или «дополнительный», плечевой сустав. Так, например, Pful (1933) считает субакромиальную сумку «субакромиальным суставом», в образовании которого, помимо сумки, принимают участие акромиальный отросток лопатки, клювовидная связка и клювовидный отросток лопатки. С этим «субакромиальным суставом» сочленяются большой бугорок плечевой кости, малый бугорок плечевой кости и вплетающиеся в капсулу плечевого сустава сухожилия коротких ротаторов плеча и его связки И. Л. Крупко считает субакромиальную сумку важным компонентом плечевого сустава, образующим с последним функциональное целое, но не склонен рассматривать эту сумку как некий дополнительный сустав.

Кровоснабжение плечевого сустава осуществляется главным образом за счет *aa. circumflexae humeri ant. et posterior* и других ветвей *a. axillaris*. Ветви этих артерий широко анастомозируют друг с другом в области плечевого сустава. Венозный отток от плечевого сустава происходит по венам, сопровождающим артерии. Отток лимфы от верхнемедиального отдела плечевого сустава происходит в надключичные лимфатические узлы, от нижнезаднего отдела — в подмышечные лимфатические узлы.

Постоянными источниками иннервации капсулы плечевого сустава являются подкрыльцовый и надлопаточный нервы, в отдель-



ных случаях — ветви передних грудных, подлопаточного, мышечно-кожного и срединного нервов (Т. П. Завьялова).

Среди многочисленных описаний движений, осуществляемых в плечевом суставе, наиболее удачным и пригодным для клинициста является схематическое описание, сделанное И. Л. Крупко:

1) боковое отведение (движение верхней конечности от туловища во фронтальной плоскости);

2) переднее отведение (движение вперед в сагиттальной плоскости);

3) заднее отведение (движение назад в сагиттальной плоскости);

4) приведение (движение, обратное боковому отведению);

5) ротация кнаружи (движение плеча по длинной оси в наружную сторону при согнутом под прямым углом локтевом суставе);

6) ротация кнутри (движение, обратное ротации кнаружи);

7) круговое движение, при котором наиболее далеко отстоящий конец руки описывает окружность.

К перечисленным видам движений в плечевом суставе следует добавить закладывание согнутого в локтевом суставе предплечья за спину.

Вследствие шаровидного строения плечевой сустав имеет три взаимно перпендикулярные оси вращения: поперечную, передне-заднюю и вертикальную.

Степень подвижности плеча в горизонтальной плоскости равняется  $90^\circ$ , для сгибания и разгибания —  $70^\circ$ . В действительности, при выполнении некоторых работ возможен еще больший объем движений — кпереди и кнаружи до  $100-110^\circ$ ; при этом большой бугорок плечевой кости плотно упирается в *lig. coracoacromialis*, что приводит к прекращению дальнейшего движения в плечевом суставе. Дальнейшее движение верхней конечности при поднимании руки вверх возможно осуществить за счет включения в движение плечевого пояса, и это позволяет повысить объем движения еще на  $40^\circ$  и довести, таким образом, до  $150^\circ$ . Достигнуть движения до  $180^\circ$  можно только при помощи сгибания позвоночного столба в сторону или прогибания его вперед при поднимании обеих рук.

Весьма существенное значение для понимания изменений, происходящих как в самом плечевом суставе, так и в прилегающих к нему тканях и суставных образованиях, имеет то обстоятельство, что при совершении ряда движений в плечевом суставе в них принимают участие грудинно-ключичное и акромио-ключичное сочленения. Кроме того, максимальное отведение плеча невозможно осуществить без помощи лопатки. Очень важно и то, что при боковом отведении руки и поднимании ее кверху большой бугорок плечевой кости подходит под акромион и клюво-акромиальную связку. На определенном участке при отведении плеча (в границах между  $30-80^\circ$ ) происходит сдавливание и трение участка капсулы сустава, прикрепляющейся в области бугорка плечевой кости, и как бы столкновение его с акромионом и клюво-акромиальной связкой.

Травматизация, связанная с отведением плеча, несколько амортизируется подакромиальной слизистой сумкой и надостной мышцей. Последняя приближает головку плеча к суставной впадине лопатки, создавая тем самым точку опоры для головки плечевой кости, что дает возможность дельтовидной мышце осуществить подъем плеча. Повреждение надостной мышцы приводит к тому, что боковое отведение руки становится осуществимым лишь до 50—60° за счет одновременного отведения лопатки.

Отведение плеча — движение, особенно часто нарушаемое при плече-лопаточном периаартрите, — происходит за счет средней части дельтовидной мышцы, надостной мышцы и, частично, длинной головки двуглавой мышцы плеча. Приведение плеча к туловищу осуществляется за счет параллелограмма сил, образуемого *mm. infrapinatus, subscapularis, latissimus dorsi, teres major, pectoralis major* и частично *mm. coracobrachialis, teres minor et capiti longus m. biceps brachii*.

Движение плеча вперед производят передний отдел дельтовидной мышцы, короткая головка двуглавой мышцы плеча и верхняя часть большой грудной мышцы.

Движения плеча назад производят задние части дельтовидной мышцы, широчайшей мышцы спины и большой вращающей мышцы.

Вращение плеча вокруг его длинной оси кнаружи производят подостная, малая вращающая и задняя часть дельтовидной мышцы.

Вращение плеча вперед и внутрь — пронацию — производят совместно надлопаточная, широчайшая мышца спины, большая вращающая и передняя часть дельтовидной мышцы, а также клювовидно-плечевая мышца.

Патологическая анатомия плече-лопаточного периаартрита разработана крайне недостаточно, и этому вопросу уделено совсем немного внимания даже в наиболее значительных исследованиях Shafer (1939), Codman (1934), Anger (1939). Особенностью почти всех патологоанатомических исследований плече-лопаточного периаартрита является то, что материалом для них служили, как правило, не ткани, полученные при оперативных вмешательствах или биопсиях, а трупы людей различного возраста, погибших от самых различных причин, но, естественно, не от периаартрита. Таким образом, можно говорить не о патологической анатомии плече-лопаточного периаартрита, а скорее о результатах исследования тканей, образующих плечевой сустав и, в частности, различных сумок, относящихся к нему, у людей различного возраста, независимо от того, болели они плече-лопаточным периаартритом или нет. По существу, мы не располагаем сколько-нибудь достоверными данными о патологоанатомической картине острого, подострого и хронического периаартрита, не располагаем данными для построения клинко-анатомических параллелей. Характерно, что в единственной отечественной монографии, посвященной плече-лопаточному периаартриту (И. Л. Круп-

ко), соответствующая глава названа «Возрастные изменения периапартулярных тканей плечевого сустава».

Virchow (1927) обратил внимание на то, что в периапартулярных тканях людей старше 40 лет очень часто обнаруживаются на вскрытии дегенеративные изменения. Автор отмечает, что дегенеративные изменения выявлялись особенно отчетливо в сухожилиях надостной и подлопаточной мышц и сочетались с деформирующим артрозом плечевого сустава. Выраженный, почти постоянный параллелизм между дегенеративными изменениями в мягких тканях и артрозом дал основание утверждать, что эти явления одного и того же порядка и представляют дегенеративный процесс. Такого рода наблюдение интересно само по себе, но несколько не приближает нас к пониманию того факта, что плече-лопаточный периапартит, к счастью, неизмеримо реже наблюдается в соответствующих возрастных группах, чем дегенеративные изменения в периапартулярных тканях.

На основании многочисленных и тщательно проведенных исследований И. Л. Крупко (1937, 1940, 1959) пришел к выводу, что дегенеративные изменения в периапартулярных тканях сочетаются с деформирующим артрозом плечевого сустава и должны рассматриваться как проявление старения. Это положение не вызывает сомнения, но совершенно очевидно и то, что, как уже было сказано, если бы дело шло только об этой бесспорной биологической закономерности, то больных с плече-лопаточным периапартитом было бы примерно столько же, сколько проживает людей в возрасте старше 40 лет. Что касается локализации основного патологического процесса при плече-лопаточном периапартите, то, по мнению И. Л. Крупко, во-первых, весь процесс локализуется не в сухожилиях коротких ротаторов плеча, как принято было думать до этого, а в участке капсулы плечевого сустава, укрепленной сухожилиями указанных мышц и связочным аппаратом, и, следовательно, представляет собой не тендинит, а поражение целого конгломерата, состоящего из связок, сухожилий и капсулы плечевого сустава. Во-вторых, субакромиальная сумка может вовлекаться в этот процесс лишь вторично, и, таким образом, плече-лопаточный периапартит нельзя рассматривать как тот или иной бурсит. В-третьих, возрастной дегенеративный процесс в одних случаях может привести к образованию дефекта в связочно-сухожильном участке капсулы сустава, соединяющем полость сустава с субакромиальной сумкой. Весьма важным для понимания генеза плече-лопаточного периапартита является определение, данное И. Л. Крупко, согласно которому это заболевание «является клиническим проявлением асептического воспаления, возникшего под влиянием функциональной травмы, на фоне дегенеративных возрастных изменений в периапартулярных тканях плечевого сустава». Таким образом, И. Л. Крупко считает, что механизм развития плече-лопаточного периапартита сводится к отенкам комбинации двух процессов: возрастной дегенерации и реактивного травматического воспаления, и находит подтверждение

этому в данных микроскопических исследованиях тканей, взятых во время операции у 16 больных, страдавших этим заболеванием. Во всех препаратах была обнаружена обычная картина дегенеративных изменений, причем в одних случаях преобладала гиалинизация, некроз и обызвествление коллагеновых волокон, в других преобладала атрофия тканей. На всех препаратах отмечены явления воспаления в виде скоплений соединительнотканых клеток без примеси или с примесью лейкоцитов, гигантских клеток и капилляров. Воспаление носило асептический характер.

### (

### КЛИНИКА И ДИАГНОСТИКА ПЛЕЧЕ-ЛОПАТОЧНОГО ПЕРИАРТРИТА

На протяжении ряда лет мы наблюдали 648 больных плече-лопаточным периартритом, причем во всех без исключения случаях эти больные осматривались нами многократно, до выздоровления или утраты трудоспособности и перехода на инвалидность, а нередко и после этого. Кроме этого, проводились исследования ряда профессиональных групп с целью выявления у них различных форм профессиональной патологии и, в том числе, плече-лопаточного периартрита. Помимо обычного обследования, все наши больные подвергались рентгенологическому исследованию, что позволяло делать сопоставления в динамике. Такого рода наблюдения позволили нам составить собственное представление о течении плече-лопаточного периартрита, об особенностях того или иного лечения, об исходах лечения, о непосредственных и отдаленных результатах. Эти наблюдения позволяют нам также наметить основные принципы экспертизы трудоспособности при плече-лопаточном периартрите.

Среди большого числа определений сущности плече-лопаточного периартрита наиболее полными и наиболее правильными представляются нам определения, данные И. Л. Крупко и М. М. Дидерихсом.

И. Л. Крупко указывает, что «плече-лопаточный периартрит является клиническим проявлением реактивного воспаления, возникающего под влиянием острой или хронической травмы на фоне дегенеративных возрастных изменений в периартикулярных тканях плечевого сустава. В зависимости от характера возрастных изменений, стадии воспалительного процесса и локализации его в той или иной части связочно-сухожильного участка капсулы клиническое течение периартрита в каждом случае может иметь некоторые особенности». В этом определении очень четко сформулирована связь дегенеративных и воспалительных процессов и взаимосвязь между локализацией этих процессов и вариациями клинических форм периартрита.

По определению М. М. Дидерихса, «под термином плече-лопаточный периартрит объединяются заболевания слизистых сумок (главным образом поддельтовидной и подакромиальной), окружающей их клетчатки (фиброзит) и мышц плечевого пояса, прикрепляю

щихся в области сустава: дельтовидной, широкой мышцы спины (миозит их) и тендовагинит сухожильных влагалищ двуглавой мышцы, над- и подостной мышцы». В этом определении превалирует топографо-анатомическая направленность, и оно дает достаточно полное представление о том, насколько много образований может вовлекаться в патологический процесс при периаартрите плечевого сустава.

Оба эти определения важны для понимания клинической картины плече-лопаточного периаартрита, при котором иногда очень трудно и даже невозможно выделить ту или иную частную форму этого заболевания.

Клиника плече-лопаточного периаартрита имеет отчетливо выраженную картину, хотя нередко можно отметить превалирование тех или иных симптомов и различную степень их проявления. Диагностика плече-лопаточного периаартрита не встречает особых затруднений, но это относится лишь к тем случаям, когда наряду с периаартритом нет таких заболеваний, как остеохондроз шейного отдела позвоночника с его многочисленными проявлениями в виде радикуло-плекситов, плекситов и плексалгий, известных как цервикальный синдром. В этих случаях и клиническая картина, и течение заболевания приобретают несколько более сложный характер, а подчас довольно трудно решить, что в этом сочетании является ведущим.

При описании клинической картины плече-лопаточного периаартрита мы исходили из тех наблюдений, где это заболевание протекало без сопутствующей патологии. Помимо данных, полученных при обследовании больных, мы располагали также сведениями о травмах и различных заболеваниях, перенесенных больными на протяжении нескольких лет, предшествовавших возникновению периаартрита, а также данными о лабораторных исследованиях крови; все больные подвергались рентгенографии. Помимо сведений общего порядка, необходимых для того, чтобы исключить такие этиологические факторы, как грипп, ангина, ревматическая инфекция, травма, мы в каждом случае имели достаточно подробное описание конкретных условий труда данного больного, не говоря уже о том, что ознакомление с условиями труда основных профессиональных групп проводилось на предприятиях, у рабочего места больного. Такого рода сведения совершенно необходимы для решения вопроса о связи заболевания с профессией, для обоснованного признания заболевания профессиональным. Следует отметить, что каждый установленный нами случай профессионального заболевания (как периаартрита, так и всех других разбираемых в этой книге заболеваний) подтверждался актом обследования, проведенного промышленно-санитарными врачами Ленинградской санитарно-эпидемиологической станции (СЭС).

Прежде чем приступить к рассмотрению клинической картины плече-лопаточного периаартрита, приведем некоторые общие сведе-

ния об этом заболевании, полученные при изучении литературы и на основании собственных наблюдений.

**Пол.** Сведения о частоте плече-лопаточного периартрита среди мужчин и женщин противоречивы (табл. 1), но все же преоб-

Таблица 1

**Плече-лопаточный периартрит и пол**

Авторы	Количество больных		
	всего	муж- чин	жен- щин
В. Г. Вайнштейн, А. О. Берзин	142	47	95
А. С. Вишнеvский . . . . .	45	25	20
Р. А. Зулкарнеев . . . . .	45	23	22
И. Л. Крупко . . . . .	216	96	120
М. Н. Лившиц . . . . .	48	9	39
В. А. Маковкин . . . . .	23	8	15
А. Н. Сбросов, Л. А. Скурихина	230	88	142
А. М. Рыбин . . . . .	34	16	18
А. М. Тетдоев, Н. С. Морозов . .	78	54	24
В. И. Фарберман . . . . .	396	117	279
Н. В. Шевлякова с соавт. . . . .	39	28	11
Werkgartner . . . . .	73	45	28
Нашинаблюдения . . . . .	648	263	385
Всего . . . . .	1801	723	1078
В процентах . . . . .	100	40	60

ладают данные о преимущественной подверженности этому страданию женщин. При этом следует иметь в виду (по крайней мере, на основании наших наблюдений), что очень часто речь идет о женщинах, выполняющих работу с большой нагрузкой на плечевой сустав и к тому же выполняющих весьма обременительную домашнюю работу.

Таким образом, на основании собственных наблюдений, не отличающихся от данных всей сводки, плече-лопаточный периартрит в полтора раза чаще встречается среди женщин. Однако при обследовании определенных профессиональных групп могут преобладать больные-мужчины или же все больные оказываются одного пола. Например, садницы и сьемщицы кирпича, ткачихи, ровничницы, изолировщицы — все женщины, а кузнецы, судосборщики, электролизники алюминиевых заводов, обрубщики — все мужчины. Высказаться с определенностью о преимущественной подверженности женщин заболеваемости плече-лопаточным периартритом можно было бы только при условии обследования больших групп больных или больших профессиональных групп одного возраста и одного

стажа работы. Однако таких исследований почти не проводилось, хотя есть немало оснований думать о том, что при длительном выполнении работ, связанных с большой нагрузкой на плечевой сустав, женщины оказываются более ранимыми, заболевают несколько раньше и несколько чаще мужчин.

В. И. Фарберман усматривает причину такого распределения плече-лопаточного периартрита по полу в том, что женщины составляют преобладающую часть пациентов поликлиник. Возражая против такого своеобразного объяснения, В. Г. Вайнштейн и А. О. Берзин обращают внимание на то, что хотя в Центральной поликлинике ВМОЛА из года в год наблюдается явное преобладание мужчин среди хирургических больных, тем не менее среди лечившихся по поводу плече-лопаточного периартрита было около 70% женщин.

Возраст. Считается, что плече-лопаточный периартрит чаще возникает у людей старше 40 лет (И. Л. Крупко, А. И. Шейнин, В. И. Фарберман, Anger, Schaer, Idelberger и др.). Вместе с тем отмечается значительная редкость этого заболевания в возрасте до 30 лет (И. Л. Крупко, А. И. Сбросов и Л. А. Скурихина и др.), и на этом основании делается вывод о первостепенном значении возрастных изменений для возникновения этого заболевания. В табл. 2 приводятся данные о частоте плече-лопаточного периартрита в различных возрастных группах.

При рассмотрении данных, приведенных в табл. 2, видно, как с возрастом учащается заболеваемость плече-лопаточным пе-

Таблица 2

**Плече-лопаточный периартрит и возраст**

Авторы	Возраст больных				
	17-20 лет	21—30 лет	31—40 лет	41-50 лет	51-60 лет
И. Л. Крупко. . . . .	—	—	26	59	46
А. И. Шейкин. . . . .	—	38	108	234	57
В. И. Фарберман. . . . .	—	22	50	169	164
А. Н. Сбросов, Л. А. Скурихина. . . . .	—	5	32	69	124
	1	7	38	54	30
Наши наблюдения ....	9	188	157	311	81
Всего. . . . .	10	260	441	896	502
	0,5	12,2	21,6	42,2	23,5

риартритом, и если в группе больных старше 50 лет количество их уменьшается, то это можно объяснить прежде всего тем, что к 55 годам женщины выходят на пенсию, а многие больные периартритом

к этому времени либо переходят на другую работу, либо утрачивают трудоспособность в своей профессии и переходят на другую работу и на обследование в институт не направляются. Следует отметить, что нами впервые установлен плече-лопаточный периаартрит у 9 подростков (9 девушек) в возрасте 17—19 лет, имевших 2—3 года стажа работы в профессиях, связанных с большой нагрузкой на плечевой сустав (6 штукатуров-маляров и 3 ткачихи-прядильщицы). Обращает на себя внимание и то, что около 7% больных плече-лопаточным периаартритом в возрасте до 30 лет составляли рабочие и работницы, профессии которых требуют очень значительной нагрузки на плечевой сустав. Об этом более подробно будет сказано в соответствующем разделе работы. Совершенно естественно, что в возрастной группе 41—50 лет выявляется 43,3% больных периаартритом плеча. Это наиболее деятельная, большая и стажированная группа рабочих, и в то же время именно в этой группе уже отмечаются возрастные дегенеративные изменения в периартикулярных тканях.

Сторона поражения плече-лопаточным периаартритом. Многочисленные авторы, занимавшиеся изучением плече-лопаточного периаартрита, отмечают, что чаще всего заболевание локализуется в правой руке. Однако только немногие авторы считают нужным комментировать этот факт и рассматривать его с точки зрения реакции на профессиональную нагрузку, падающую на более нагружаемую руку.

О том, насколько заметно преобладание правостороннего плече-лопаточного периаартрита, видно из табл. 3. Такое преобладание

Таблица 3

**Сторона поражения при плече-лопаточном периаартрите**

Авторы	Количество наблюдений	Сторона поражения		
		правая	левая	обе руки
А. И. Шейнин	437	267	153	17
	260	156	93	12
И. Л. Крупно	150	87	48	15
Л. И. Мушина Удговская	52	34	16	2
В. И. Фарберман	498	306	186	6
	171	104	42	25
М. П. Лившиц	48	37	11	—
А. М. Тетдоев, Н. С. Морозов	45	34	11	—
	648	489	109	60
	29	29	—	—
Hoss	116	61	49	6
<b>Всего</b>	2738	1754	815	187
<b>В процентах</b>	100	63	29	8



(63% правосторонних периартритов) не может быть случайным и является наилучшим доказательством значения функциональной (у наших больных профессиональной) перегрузки. Преобладание нагрузки на правую руку приобретает весьма существенное значение при решении вопроса о характере заболевания, о возможности признания его профессиональным. В некоторых профессиях нагрузка, падающая на правый плечевой сустав, является не только преобладающей, но, по существу, не сравнимой с нагрузкой, испытываемой левой рукой (штукатуры, маляры, электросварщики, мясообвалщики и т. д.), и в таких случаях сторона поражения служит одним из самых существенных критериев для решения вопроса о связи плече-лопаточного периартрита с профессией.

Следует обратить внимание и на то, что из 60 наблюдавшихся нами больных с двусторонним плече-лопаточным периартритом у 39 вначале заболела правая рука и только по прошествии некоторого времени, после более или менее удачных попыток перенести рабочую нагрузку на здоровую левую руку, заболела и она. Левосторонний периартрит, встречавшийся у 16,8% наблюдавшихся нами больных, в большинстве случаев без особого труда объяснялся характером работы, выполнение которой было связано с преобладающей нагрузкой на левый плечевой сустав (например, у прессовщиков, штамповщиков, изолировщиц и т. д.). В нескольких случаях левая рука заболела у левшей. В некоторых случаях (особенно при периартритах, протекавших по типу артроза ключовидно-ключичного сочленения или субакромиального бурсита) заболевание левой руки можно было объяснить постоянной травматизацией этой области (при переноске грузов).

### **СИМПТОМАТОЛОГИЯ ПЛЕЧЕ-ЛОПАТОЧНОГО ПЕРИАРТРИТА**

Клиническая картина плече-лопаточного периартрита довольно богата симптомами, часть которых постоянна, часть проявляется на протяжении заболевания и периодически исчезает, чтобы по прошествии некоторого времени появиться вновь в более или менее отчетливом виде.

К постоянным симптомам плече-лопаточного периартрита следует отнести боли в плечевом суставе при определенных движениях, ограничение некоторых видов движения в плечевом суставе наряду с сохранением других движений в нем, обязательное сохранение маятникообразных движений руки, пальпаторная болезненность в одной или нескольких точках плечевого сустава. В то же время профессиональный периартрит всегда протекает при нормальной температуре тела и не сопровождается сколько-нибудь заметными сдвигами в формуле белой крови и реакции оседания эритроцитов. Лишь иногда можно констатировать некоторое повышение температуры кожи в области плечевого сустава, хотя сколько-

нибудь заметной гиперемии кожи при этом не отмечается. К постоянным симптомам периартрита следует отнести усиление болей после окончания работы или в ночное время, иррадиацию болей в лопатку, шею или в дистальном направлении, а также некоторые рентгенологические симптомы в виде наличия теней конкрементов, склероза, бугорков или деформаций образований, входящих в плечевой сустав.

**Боли.** Описывая клиническую картину плече-лопаточного периартрита, авторы обычно отмечают возможность острого возникновения интенсивных болей. Так, например, И. Л. Крупко отмечает острое возникновение болей у 44 из 150 обследованных им больных (30%), А. И. Шейкин установил острое наступление болей у 123 из 437 своих больных (28%).

Возможность начала плече-лопаточного периартрита с острых болей в плечевом суставе не вызывает сомнений, но на основании своего опыта мы считаем нужным подчеркнуть, что для периартрита профессионального происхождения чрезвычайно характерно постепенное развитие болей, которые в самом начале заболевания вовсе нельзя назвать острыми. Больной с профессиональным плече-лопаточным периартритом никогда не может назвать не только дня и часа начала заболевания, но далеко не всегда назовет месяц, в котором он почувствовал это заболевание. И, в отличие от больных с остро начавшимся периартритом, больной с профессиональным периартритом обращается за врачебной помощью не в день заболевания или очень скоро после этого, а спустя некоторое время. Нередко проходит несколько недель и даже месяцев, прежде чем больной с периартритом профессионального происхождения обратится к врачу.

Характер болей, наблюдаемых у больных с профессиональным плече-лопаточным периартритом, также совсем иной, чем у больных, болеющих периартритом после травмы, гриппа или ангины. Прежде всего у таких больных боли не только не возникают внезапно, но и не носят такого острого, мучительного характера. У больного с профессиональным периартритом боли обычно грызущие, ноющие, давящие, но никогда не пульсирующие. Иногда больные говорят о ломящих болях («разламывает плечо»), о чувстве сдавливания или, наоборот, распираania в плечевом суставе. Какого бы характера ни были боли в плечевом суставе, они поначалу непостоянны. Кроме того, боли проявляют себя по-разному не только в отношении их интенсивности и характера, но также и в отношении постоянства на протяжении суток. Некоторые больные отмечают, что боли держатся на протяжении всех суток, несколько меняясь за то или иное время. Таких больных сравнительно немного. Многие больные сообщают, что боли особенно сильно беспокоят с утра, сразу же после сна, а затем через час — два после начала работы или проходят совсем, или напоминают о себе значительно меньше, чем до этого. Немало больных подчеркивает, что самая

мучительная часть суток — это ночное время, когда боли принимают особенно ожесточенный характер, и больной не может уснуть или, уснув, просыпается от малейшего неосторожного движения, за которым следует новый приступ болей. И к утру больной, не спавший большую часть ночи, становится утомленным, раздражительным, приступает с трудом к своей работе, заканчивает смену, почти не чувствуя болей, но с ужасом ожидает очередной ночи, не сулящей ни сна, ни отдыха. Само собой разумеется, что очень много больных считает самым трудным для себя временем ту часть суток, на которую выпадает рабочая смена, когда каждое до этого привычное движение становится трудным и болезненным. Именно эттенками интенсивности болей, их характером и их зависимостью от работы можно объяснить причину иногда относительно ранней, а иногда довольно поздней обращаемости больных к врачебной помощи. Опыт показывает, что больные с профессиональным плечелопаточным периаартритом раньше всего обращаются к врачу в случаях, когда быстро нарушается работа, и, конечно, те, у которых боли резко выражены.

Как бы долго ни длилось относительное благополучие и как бы ни были невелики боли в плечевом суставе, постепенно наступает ухудшение; боли становятся более упорными, более продолжительными, а работать становится все труднее.

В литературе имеются указания на то, что больные с плечелопаточным периаартритом нередко или даже часто очень чутко реагируют на перемену погоды, улавливают приближение ее перемены, а приближение или наступление прохладных и дождливых дней приводит к усилению болей (М. М. Дитерихс, Anger, Shaer и др.). Потепление, наоборот, несколько облегчает боли, и хорошее, сухое лето — самая лучшая пора для больных плечелопаточным периаартритом. По нашим наблюдениям, такого рода реакции на климатические условия отмечаются довольно редко, и их значение для диагностики периаартрита невелико. Более того, мы полагаем, что для больных профессиональным плечелопаточным периаартритом такого рода реакции совсем нехарактерны. Это не относится к явному охлаждению области плечевого сустава, приводящему нередко к усилению болей.

Ограниченные движения в плечевом суставе. Одновременно с появлением болей или очень скоро вслед за этим больные начинают все более отчетливо замечать, что, во-первых, они возникают и усиливаются при выполнении определенных движений и, во-вторых, некоторые движения становятся несколько ограниченными, а вскоре и невыполнимыми. Здесь показания больных единодушны — боли появляются и усиливаются при отведении и ротации плеча, и именно эти движения становятся все более ограниченными.

Нет такого больного с плечелопаточным периаартритом, у которого не страдало бы в той или иной степени отведение плеча, и подавляющее большинство таких больных может выполнять отведение

плеча до определенного предела, за которым оно становится чрезвычайно болезненным и практически (активно) невыполнимым (рис. 2). Возникает некая критическая зона, какой-то рубеж, за который очень трудно и очень больно отвести руку. Но если этот

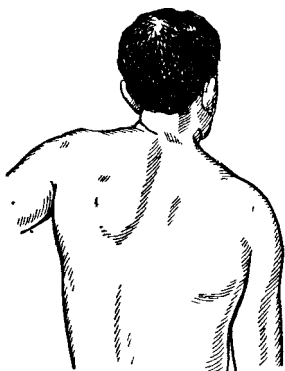


Рис 2. Отведение плеча затруднено и ограничено, лопатка смещается вверх и кнаружи

рубеж как-то преодолеть, то дальше отведение совершается (активно и пассивно) без особенных трудностей и безболезненно. Этот симптом (Дауборна) является одним из наиболее характерных при плече-лопаточном периартрите и, как нам кажется, может считаться даже патогномичным. По данным Kurnett, наибольшая болезненность при боковом отведении плеча возникает на участке между 75 и 90°, а после прохождения плеча за пределы этой зоны боли исчезают, и дальнейшее отведение плеча может продолжаться до возможного предела безболезненно. По данным И. Л. Крупко, боли при отведении плеча с особенной отчетливостью возникают на участке 60—80°. На основании собственных наблюдений, максимальные боли возникают и держатся в зоне, указанной И. Л. Крупко. Этот очень важный и постоянный симптом можно

объяснить тем, что при отведении плеча за известный предел начинают особенно сильно травмироваться участки капсулы плечевого сустава, подакромиальная и поддельтовидная сумки, большой бугорок плечевой кости, подостная и надостная мышцы — каждое из

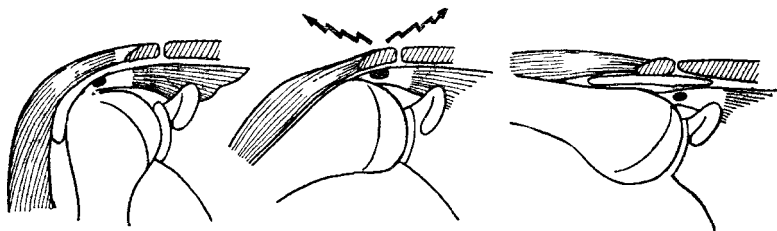


Рис 3 Механизм возникновения симптома Дауборна (схематически).

этих образований в отдельности или в различных комбинациях, а после прохождения зоны, в пределах которой сдавление особенно отчетливо, сдавление уменьшается и, наконец, исчезает, вследствие чего уменьшаются и исчезают боли. Механизм образования симптома Дауборна схематически представлен на рис. 3.

Сглаживание или полное исчезновение симптома Дауборна имеет очень важное значение для объективной оценки функции руки и результатов лечения периартрита. Этот симптом необходимо

учитывать и при временных переводах на работу, которую следует подбирать таким образом, чтобы при ее выполнении не требовалось отводить плечо за пределы критической зоны, т. е. больше, чем за 45—50°.

Если для некоторых больных ограничение отведения плеча является обстоятельством неприятным и даже тягостным, но не исключающим возможности продолжения работы в своей профессии с полной или почти полной нагрузкой (некоторые категории штамповщиков, прессовщиков, сборщиков, фрезеровщиков и т. д.), то для многих других больных продолжение работы в своей профессии становится невыполнимым (штукатуры, подавляющее большинство маляров, каменщики, кочегары, садчики и съемщики кирпича, розничницы, съемщицы пряжи и т. д.).

Следует отметить, что обострение болей при хроническом течении плече-лопаточного периартрита обычно сочетается с еще большим ограничением отведения плеча, хотя постоянного и строгого параллелизма между интенсивностью болей и степенью ограничения отведения руки отметить нельзя.

Боли по ночам, которые, по данным И. Л. Крупко, отмечаются у 98% больных с плече-лопаточным периартритом, также далеко не всегда отмечаются в строгом соответствии с ограничением отведения плеча. Нередко периоды обострения ночных болей протекают без нарастания ограничения отведения плеча.

Сохранение маятникообразных движений плеча свидетельствует прежде всего о том, что нет оснований для предположения артрита плечевого сустава, при котором и эти движения неосуществимы даже в малой степени. Дело в том, что при выполнении маятникообразных движений не подвергаются травматизации те участки капсулы плечевого сустава и параартикулярные ткани, которые вовлекаются в дегенеративно-дистрофический процесс при периартрите. При подборе временной или постоянной работы больным периартритом плечевого сустава следует помнить не только о границах возможного и практически в данном случае осуществимого отведения плеча, но также о возможности выполнения маятникообразных движений, вполне осуществимых больными независимо от тяжести периартрита. Значительная часть больных плече-лопаточным периартритом способна выполнять маятникообразные движения не в полном объеме, а в пределах 30—40° вперед и назад.

К постоянным симптомам плече-лопаточного периартрита следует отнести также ограничение ротации плеча, причем особенно страдает ротация плеча кнутри. Неосуществимо или, по крайней мере, значительно затруднено и весьма болезненно закладывание руки за спину (рис. 4). В лучшем случае больному удается завести пальцы больной руки за заднюю ость подвздошной кости, но никогда до позвоночника или, тем более, до нижнего угла противоположной лопатки. Как совершенно справедливо отмечает В. Г. Вайнштейн, в связи с этим больные испытывают значительные затрудне-

ния при надевании одежды. Особенно эти трудности заметны при застегивании подтяжек сзади у мужчин и при застегивании лифа у женщин, которые нередко вносят всякие поправки в конструкцию этой части одежды.

При пальпации области плечевого сустава больного плече-лопаточным периартритом во всех без исключения случаях удается выявить по крайней мере одну отчетливо болезненную точку, а нередко две, три и больше болевых точек. Одни из этих болевых точек встречаются чрезвычайно часто, другие — несколько реже. Не

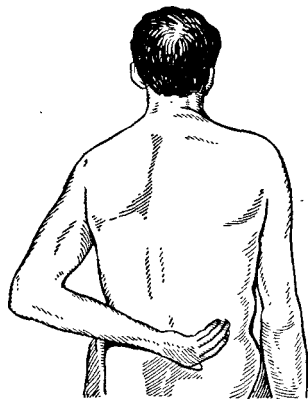


Рис. 4. Закладывание руки за спину ограничено или невыполнимо.

Угол и внутренний край лопатки при этом сильно выдаются

всегда у больных и даже у одного и того же больного в разные периоды болезни пальпация одинаково болезненна, но значение болевых точек для диагностики и оценки динамики патологического процесса в перипартикулярных тканях трудно переоценить. По частоте выявления локальной болезненности на первом месте, по нашим данным, находится большой бугорок плечевой кости. Уже небольшого нажима на большой бугорок оказывается достаточно, чтобы в этом месте появилась болезненность. При этом у значительной части больных умеренная ротация плеча кнутри приводит к уменьшению боли, хотя давление на большой бугорок пальцами пальпирующей руки продолжается. Несколько реже болезнен при пальпации малый бугорок. Часто определяемая пальпаторная болезненность межбугорковой бороздки свидетельствует о том, что имеет место тен-

довагинит сухожилия длинной головки двуглавой мышцы плеча. Совсем нередко отмечается болезненность при пальпации подакромиальной зоны, акромио-ключичного сочленения, сравнительно редко отмечается болезненность при пальпации дельтовидной мышцы (рис. 5 и 6). Следует отметить, что некоторые болевые точки, которые считаются весьма типичными для плече-лопаточного периартрита, по нашим наблюдениям, свидетельствуют не столько о периартрите, сколько о том, что, наряду с периартритом, имеется патология шейного отдела позвоночника (остеохондроз, дискоз) с присущими ей неврологическими симптомами. Например, среди постоянных симптомов периартрита И. Л. Крупко называет болезненность при надавливании на край трапециевидной мышцы. Мы также встречали этот симптом у многих больных плече-лопаточным периартритом, но во всех этих случаях обязательно имелась одна из форм патологии шейного отдела позвоночника с клиническими проявлениями в виде шейной плексалгии, шейно-плечевого плекси

та или радикуло-плексита. Таким образом, этот симптом имеет значение для дифференциальной диагностики периартрита и некоторых топографически близких к нему, но все же других заболеваний.

У многих больных периартритом плечевого сустава определяется хруст при движениях в плечевом суставе. По частоте выявляемости этот симптом может быть отнесен к постоянным. Однако значение этого симптома для диагноза и для решения экспертных вопросов очень невелико. Дело в том, что выраженность, звучность, постоянство, стойкость хруста находятся вне всякой зависимости от степени выраженности клинической картины заболевания и, прежде всего, болей и ограничения движения. Более того, как раз наиболее тяжелые случаи периартрита с резко ограниченной подвижностью в плечевом суставе и жесткими стойкими болями протекают без хруста. Кроме того, очень часто отчетливый хруст при движениях плеча определяется не только на больной стороне, но и на стороне, где болей нет и не было, а движения совершенно не ограничены. Нередко после длительного лечения, когда боли проходят, а движения в плечевом суставе полностью или частично восстанавливаются, хруст остается таким же отчетливым, как и до лечения.

Среди непостоянных симптомов плече-лопаточного периартрита упоминаются и такие, как иррадиация болей в шею, лопатку, пальцы, а также понижение мышечной силы кисти и парестезии руки (Г. Д. Аронович, С. С. Вермель, В. Г. Вайнштейн, И. Л. Крупко, Я. Ю. Попелянский и др.). И? Л. Крупко отмечает иррадиацию болей у 77% своих больных периартритом. На основании собственных наблюдений мы не можем отнести эти симптомы ни к редким, ни к частым—эти симптомы вообще не отно-

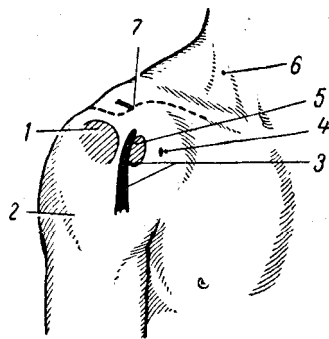


Рис. 5. Болезненные зоны, проецирующиеся по передней поверхности плечевого сустава при различных формах периартрита.

/ — чувствительная зона, соответствующая большому бугорку; 2 — болезненный участок у места прикрепления дельтовидной мышцы; 3 — область межбугорковой борозды; 4 — болевая зона при кораконите; 5 — область малого бугорка; 6 — болезненная зона плечевого сплетения; 7 — ключично-акромиальное сочленение.

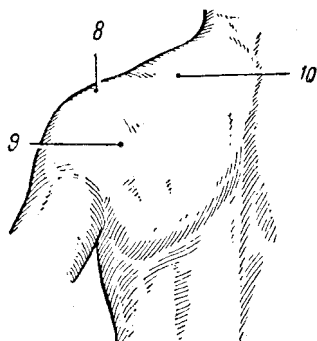


Рис. 6. Болезненные зоны, проецирующиеся по задней поверхности плечевого сустава.

8 — болевая точка подакромиального отростка; 9 — зона подкрыльцового нерва и нижнего заворота; 10 — зона иррадирующих болей на задней поверхности шеи.

сятся к плече-лопаточному периартриту, а только к проявлениям остеохондроза шейного отдела позвоночника, нередко сочетающегося с плече-лопаточным периартритом. Более того, преобладание таких симптомов над кардинальными симптомами периартрита — тугоподвижностью и болями при движениях, особенно при отведении плеча, — служит лучшим доказательством поражения не периартикулярных тканей, а шейного отдела позвоночника. Об этой стороне диагностики плече-лопаточного периартрита мы скажем несколько ниже.

Динамометрические исследования, проведенные нами более чем у ста больных, показали, что признаков ослабления силы сжатия на больной руке в начале заболевания вообще не отмечается, и только у больных, очень долго не работавших и шадивших руку, можно констатировать понижение показателей динамометра. В то же время при шейных радикулитах и радикуло-плекситах, протекающих в сочетании с периартритом или без него, отмечается довольно рано наступающее и весьма отчетливо выраженное понижение этих показателей.

Общеизвестна возможность наступления более или менее выраженных мышечных атрофии у больных плече-лопаточным периартритом, но сведения о частоте этого симптома весьма разноречивы, так же как и указания на мышцы, особенно часто подвергающиеся атрофии. Так, например, И. Л. Крупко отмечает атрофию надостной, подостной и дельтовидной мышц у 100% наблюдавшихся им больных с периартритом. При этом он делает оговорку, что такие атрофии наблюдались «при дальнейшем развитии процесса», имея, по-видимому, в виду хроническое, затяжное течение. При самом пристальном обращении внимания на состояние мускулатуры плечевого пояса мы не смогли обнаружить атрофии той или иной мышцы или группы мышц чаще, чем у 9% больных, причем это были больные, длительно и безуспешно лечившиеся, переводившиеся на длительное время на облегченную работу и, наконец, получившие инвалидность. Трудно объяснить причину, по которой И. Л. Крупко обнаруживал мышечную атрофию в 11 раз чаще, чем мы. Единственно приемлемым объяснением является различный по своему составу контингент больных. И. Л. Крупко, перечисляя причины заболевания своих 150 больных, указывает, что таковой у 55 была травма, у 16 — грипп, у 65 — неизвестные обстоятельства и только у 14 больных (9,3%) — «характер работы». Совершенно очевидно, что посттравматические периартриты, об особой тяжести которых писал еще Duplay, имеют и несколько более специфически тяжелую симптоматику. Весьма вероятно (об этом И. Л. Крупко не пишет), что немалая часть этих больных имела, помимо периартрита, и шейный остеохондроз с присущей ему патологией корешков и сплетений. Независимо от того, насколько часто удастся определить атрофию мышц плечевого пояса, этот симптом не имеет никакого значения для своевременной диагностики периартрита, и значение его становится весьма суще-



ственным при решении экспертных вопросов трудоспособности и профессиональной пригодности больного.

Некоторые больные отмечают усиление болей при перемене погоды, прежде всего похолодании, увеличении влажности. При ближайшем рассмотрении оказывается, что дело идет не столько о перемене погоды, сколько о конкретных условиях труда, о работе, которую приходится выполнять в условиях охлаждения на открытых площадках, на сквозняках. Таким образом, усиление болей при перемене климатических условий можно отнести в лучшем случае к непостоянным симптомам, значение которых для диагностики плече-лопаточного периаартрита невелико. Значительно большее значение приобретает этот симптом для диагностики плекситов, радикулоплекситов и плексалгий шейно-плечевой локализации.

**Рентгенодиагностика плече-лопаточного периаартрита.** Рентгенологическое исследование в целях диагностики периаартрита плечевого сустава нашло широкое применение уже в начале нашего столетия и до настоящего времени признается необходимым условием полноценного исследования (Bergmann и Stilda, Codman, С. А. Рейнберг, А. В. Гринберг и др.). В то же время необходимо иметь в виду и то, что очень часто отмечается неоправданная тенденция значительно преувеличивать значение тех или иных рентгенологических признаков, определять тяжесть патологического процесса от периартикулярных тканей в зависимости от выраженности некоторых рентгенологических картин и прежде всего от наличия, распространенности и интенсивности теней конкрементов, хотя никакого параллелизма между этими признаками и степенью их выраженности и тяжестью клинической картины нет. Та же тенденция отмечается и при оценке эффективности лечения или прогрессирования заболевания, которые ставятся в прямую зависимость от выраженности рентгенологических симптомов.

Положительные данные рентгенологического исследования при плече-лопаточных периаартритах устанавливаются непостоянно не только в самом начале заболевания, но и по прошествии значительного времени (И. Л. Крупко, А. В. Гринберг, Hofman и др.). В основном эти данные заключаются в установлении склеротических изменений площадки большого бугорка плечевой кости, реже в наличии теней известковых отложений разной величины и формы, единичных или множественных.

А. В. Гринберг на основании многолетних исследований приходит к выводу, что из-за сложной анатомической взаимосвязи и множества слизистых сумок, а также из-за возможного обызвествления не только слизистых сумок, но и периартикулярных тканей, находящихся далеко за их пределами, рентгенологически очень трудно с достаточной точностью локализовать обнаруженные параоссальные обызвествления. Ограниченные затенения правильной округлой формы оказываются чаще расположенными соответственно местоположению слизистых сумок и они обычно обозначаются как каль-

кулезные бурситы. Что касается мелкопятнистых, беспорядочно разбросанных затенений линейной формы, то их следует рассматривать как обызвествления периартикулярных тканей. А. В. Гринберг считает, что в практической работе не следует стремиться к строгому анатомическому уточнению локализации обызвествления и довольствоваться лишь заключением о наличии в одной из сумок или периартикулярных тканях отложений известковых солей.

В связи с этим совершенно справедливым замечанием А. В. Гринберга становится ясным, насколько иллюзорны заключения авторов, склонных не только к весьма категорическим высказываниям о локализации патологического процесса на основании обнаруженной на рентгенограмме тени, но и пытающихся только на основании этой картины выделить отдельные формы плече-лопаточного периартрита — субдельтовидный бурсит, субакромиальный бурсит и т. д.

Тени известковых отложений с наиболее вероятной локализацией их в слизистых сумках области плечевого сустава встречаются при обследовании больных плече-лопаточным периартритом довольно часто. Так, например, И. Л. Крупко отмечает наличие таких теней у 24% обследованных; по нашим наблюдениям, они отмечаются еще чаще — у 29% больных. Беда только в том, что очень часто такие тени обнаруживаются у больных, никогда не болевших периартритом, или у больного правосторонним периартритом ничего не обнаруживается на больной стороне, тогда как на здоровой имеется большая интенсивная тень. Известно, что даже огромные периартикулярные конкременты могут многие годы не вызывать никаких субъективных ощущений и обнаруживаются при случайном исследовании (И. Л. Крупко, М. А. Элькин и И. В. Шермет и др.).

Исследования А. Г. Бржозовского, И. Л. Крупко, Anger и др. показали, что периартикулярные отложения у больных плече-лопаточным периартритом состоят из известковых, углекислых и фосфорнокислых солей, но причина отложения этих солей остается не совсем ясной. Известно также, что иногда обширные конкременты рассасываются без всякого лечения, тогда как в других случаях самое энергичное лечение не приводит ни к полному, ни к частичному рассасыванию этих отложений. Совершенно очевидно и то, что изменения величины, формы и интенсивности тени конкремента не могут служить достоверными признаками эффективности проводимого лечения. По данным С. А. Рейнберга, периартикулярные отложения в области плечевого сустава выявляются при рентгенологическом исследовании у 3% всех людей старше 40 лет. Очевидно, калькулезные отложения в периартикулярных тканях встречаются значительно чаще, чем клинически определяемый плече-лопаточный периартрит.

Типичные рентгенологические картины обызвествлений в параартикулярных тканях представлены на рис. 7, а и б.

При динамическом наблюдении за состоянием калькулезных отложений в слизистых сумках и других параартикулярных тканях

обращает на себя внимание значительная изменчивость и величины и интенсивности тени обызвествления. Примечательно также и то, что такого рода изменения вовсе не соответствуют течению периаартрита и очень часто вовсе не отражают ни самочувствия больного, ни функционального состояния плечевого сустава. В. А. Дьяченко совершенно справедливо отмечает, что в ряде случаев при обострении периаартрита на рентгенограмме не видно теней солевых отложений, которые, однако, могут вновь появиться в период улучшения

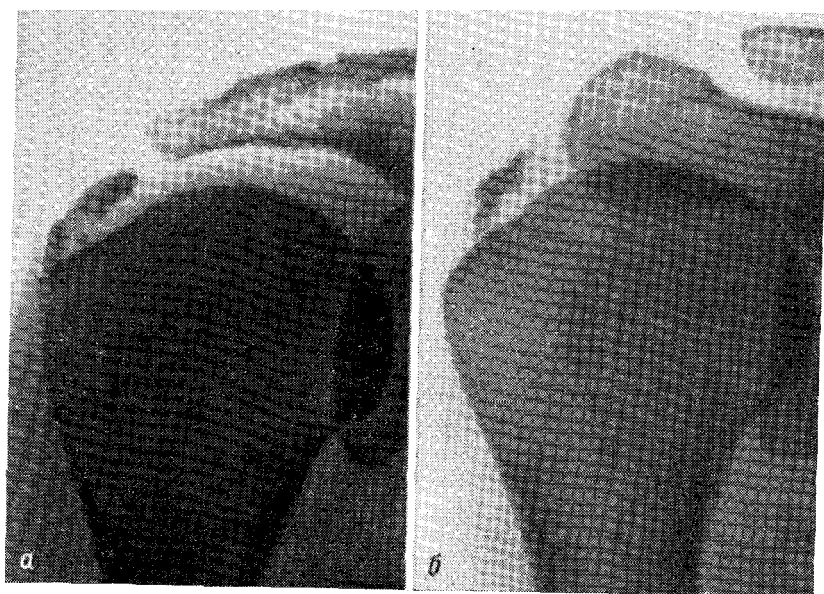


Рис. 7. Контрастные тени параартикулярных обызвествлений.  
Объяснение в тексте.

состояния больного и полного прекращения болей. Известны случаи образования огромных теней обызвествлений в параартикулярных тканях на протяжении нескольких недель. Известны также случаи полного исчезновения параартикулярных теней в период резкого ухудшения самочувствия больного и выраженного ограничения функции плечевого сустава.

Одним из примеров полного несоответствия между клинической картиной плече-лопаточного периаартрита и выраженностью параартикулярных обызвествлений может служить следующее наблюдение

П-я, 39 лет, шлифовщица с 15-летним стажем, осмотрена нами впервые 30/1 1966 г. Около двух лет испытывает боли в правом плечевом суставе усилившиеся на протяжении последних 2 месяцев. Ночные боли, Трудно работать,

все более трудно отводить правое плечо. Отведение и ротация правого плеча затруднены и ограничены, болезненна пальпация большого бугорка головки плеча и межбугорковой борозды. Отчетливо выражен симптом Дауборна. На рентгенограмме (рис. 8, а) крупное интенсивное параоссальное уплотнение с четкими контурами, располагающееся вблизи большого бугорка. Склероз и нерезкая краевая деформация большого бугорка.

После лечения параартикулярными новокаиновыми блокадами и инъекциями гидрокортизона, а также временного перевода на облегченную работу состояние больной значительно улучшилось, и на протяжении года она выполняла свою постоянную работу, лишь изредка испытывая нерезкие боли в правом плечевом суставе. В начале 1967 г. — неуклонно прогрессирующее ухудшение — усиление болей в плечевом суставе, значительное ограничение движений в нем. Повторное лечение и длительный перевод на облегченную работу не приводят к сколько-нибудь заметному улучшению. На рентгенограмме, сделанной в апреле



Рис. 8. Рентгенологическая картина параартикулярных обызвествлений в динамике.

*а* — тень в зоне большого бугорка; *б* — увеличение тени через 16 месяцев; *в* — исчезновение тени через 2 года и 9 месяцев.

1967 г., видно обызвествление у большого бугорка, более контрастное и увеличившееся по сравнению с выявленным в 1966 г. (рис. 8, б). Больная получила инвалидность II группы и стала работать завхозом. По направлению ВТЭК осмотрена 13/X 1969 г. Функция сустава остается резко ограниченной, боли при движениях в плечевом суставе и по ночам. Умеренная атрофия правой дельтовидной мышцы. На рентгенограмме от 14/X 1969 г. никаких признаков обызвествления у большого бугорка головки правой плечевой кости не определяется (рис. 8, в).

Таким образом, хотя рентгенологическая картина обызвествлений при плече-лопаточном периартрите наблюдается довольно часто и производит большое впечатление своей «весомостью и зримостью», переоценивать ее не следует и относить к ранним диагностическим симптомам никак нельзя.

Внешне менее эффектным и на первый взгляд менее заметным, но зато более постоянным и, пожалуй, более значительным в отношении диагностической ценности является рентгенологически устанавливаемый симптом изменения большого бугорка плечевой кости. По данным И. Л. Крупко, изменения большого бугорка при плече-

лопаточном периартрите устанавливаются рентгенологически у 81 % больных. Рентгенологически определяемые изменения большого бугорка могут быть представлены в виде склероза, резорбции или

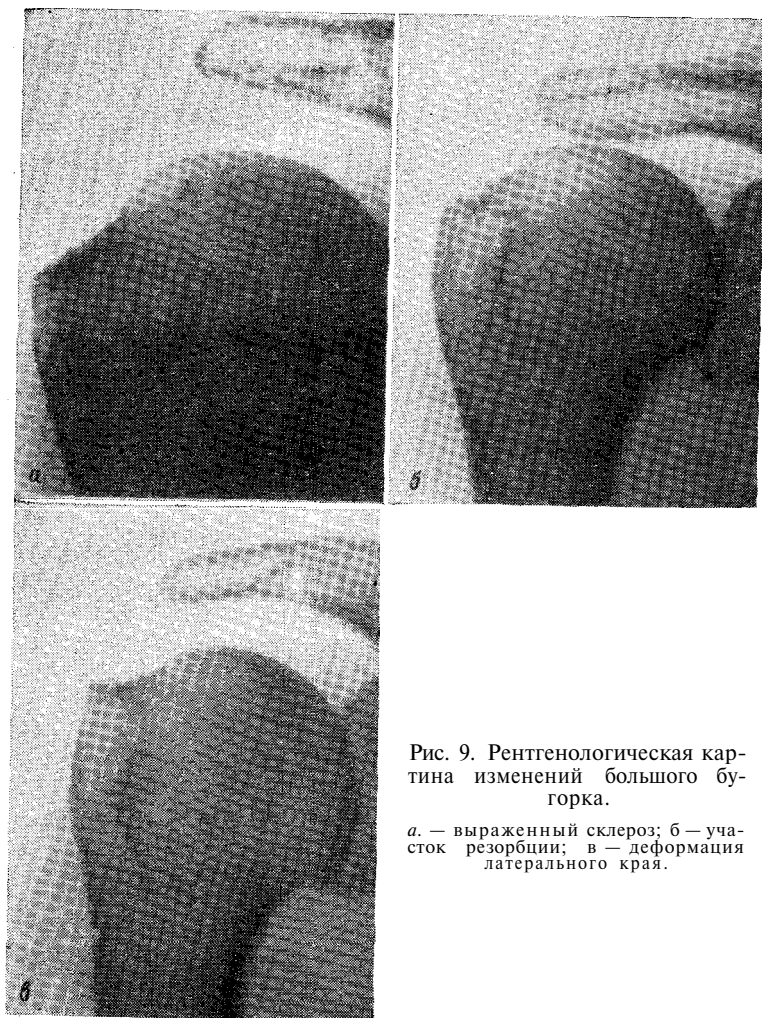


Рис. 9. Рентгенологическая картина изменений большого бугорка.

а. — выраженный склероз; б — участок резорбции; в — деформация латерального края.

деформации (рис. 9). Нередко наблюдается сочетание склероза большого бугорка с резорбцией его (А. В. Гринберг), причем полукольцо склероза достигает иногда толщины до 1 см, постепенно переходя в нормальную костную структуру. Краевая резорбция имеет бухтообразную форму, контуры углубления неровные, но четкие. Из всех перечисленных видов изменения большого бугорка чаще

всего устанавливается склероз его. При длительных обострениях периаартрита на фоне выраженного склероза краевых частей большого бугорка удается отметить остеопороз остальных его отделов. Являясь более частым, чем калькулезные отложения, симптомом периаартрита, склероз большого бугорка отличается и большей стойкостью. Даже продолжительное лечение с применением рассасывающих средств, инъекций новокаина и гидрокортизона и т. д., приводящих к уменьшению или исчезновению калькулезных отложений, не приводит к сколько-нибудь заметным изменениям интенсивности склероза большого бугорка. Более того, склероз большого бугорка, резорбция его и (реже) деформация имеют некоторую тенденцию к прогрессированию, и с течением времени их протяженность, интенсивность и глубина несколько увеличиваются.

Г. А. Третьякова на основании рентгено-анатомических исследований пришла к выводу, что особенно важное значение для возникновения и развития плече-лопаточного периаартрита имеют дегенеративные изменения в бугорках плечевой кости, в отдельных участках которых отмечаются отрывы сухожилий у мест их прикрепления. Клинически это находит подтверждение в виде локализованной болезненности большого и малого бугорков.

Ф. К. Ахтямов показал, что при плече-лопаточном периаартрите часто наблюдаются дегенеративные изменения в акромио-ключичном сочленении, что подтверждается наблюдениями И. Л. Крупко, А. В. Гринберга и нашими.

В табл. 4 приведены данные о частоте признаков плече-лопаточного периаартрита, выявленных нами при обследовании 648 больных.

**Признаки плече-лопаточного периаартрита**

*Таблица 4*

Название признака	Частота в % к числу больных
	100
Ограничение отведения плеча	100
Симптом Дауборна . . . . .	100
Безболезненность при пальпации в подмышечной впадине . . . . .	100
Выполнимость маятникообразных движений плеча . . . . .	100
Боли при пальпации бугорков плеча . . . . .	90
Боли при пальпации межбугорковой борозды. . . . .	37
	29
	78
Умеренная атрофия мышц плечевого пояса . . . . .	9
Остеопороз головки плечевой кости (рентгенологически) . . . . .	4

Профессиональному плече-лопаточному периаартриту присущи определенные и, в общем, весьма однотипные симптомы.

Профессиональный плече-лопаточный периаартрит начинается постепенно и развивается чаще всего довольно медленно. У неко-

торых больных от появления начальных симптомов до отчетливо выраженной клинической картины проходит несколько лет и при этом нет периодов обострения, резкого ухудшения. Медленно прогрессирует ограничение функции плечевого сустава, постепенно усиливаются боли. Трудоспособность больных этой группы очень долго остается практически не нарушенной, и лишь по прошествии нескольких лет работать становится трудно. Соответственно такому весьма доброкачественному течению периаартрита больные обращаются за медицинской помощью иногда через многие месяцы и даже годы после начала заболевания. Временный перевод на облегченную работу и лечение довольно быстро приводят к улучшению и восстановлению трудоспособности. Такие больные посещают поликлинику реже больных других групп и составляют меньшинство среди переведенных на инвалидность.

В другой группе можно отметить возникновение периаартрита уже через 2—3 года после начала работы в данной профессии, причем именно в эту группу входит наиболее молодая часть больных, начавших работать в 16—18—20-летнем возрасте. Хотя в этой группе возрастные дегенеративные изменения периартикулярных тканей вряд ли имеют существенное значение в развитии периаартрита, заболевание прогрессирует довольно быстро. В этой группе можно отметить отчетливую наклонность к частым обострениям заболевания, к продолжительным рецидивам. Иногда уже в возрасте 30—35 лет, имея значительный стаж работы в определенной специальности, эти больные вынуждены менять профессию, переквалифицироваться с учетом ограничения функции плечевого сустава (проходчики, садчики и сьемщики кирпича, каменщики, доокорщики, ткачихи и т. д.).

В третьей группе — самой многочисленной — заболевание развивается после 40 лет и отличается склонностью к обострениям, рецидивам. Периоды относительного благополучия у таких больных непродолжительны и с каждым годом становятся все более короткими. Больные этой группы являются самыми частыми посетителями поликлиник и медико-санитарных частей, труднее других поддаются лечению и чаще других вынуждены менять профессию.

### **ДИФФЕРЕНЦИАЛЬНАЯ ДИАГНОСТИКА**

Дифференциальная диагностика плече-лопаточного периаартрита не встречает больших затруднений. Прежде всего следует решить вопрос о наличии или отсутствии артрита. Этот вопрос решается довольно быстро и уверенно на основании следующих кардинальных признаков. Острый серозный или серозно-гнойный артрит плечевого сустава начинается с чрезвычайно сильных болей, и выполнение, даже попытка выполнения любого движения в плечевом суставе приводит к нестерпимому усилению болей. Будет ли это отведение плеча или ротация его, маятникообразное движение

или приведение — боли неизменно и резко усилятся. При этом очень ярко выявится то, чего нет при профессиональном периаартрите, — повышение общей и местной температуры, гиперемия кожных покровов в области плечевого сустава, повышение лейкоцитоза со сдвигом в формуле белой крови, ускорение РОЭ. Пальпация со стороны подмышечной впадины будет столь же резко болезненна, как и дельтовидной зоны, где к тому же будет отчетливая припухлость.

Хронические артриты и прежде всего туберкулез плечевого сустава могут развиваться медленно и совсем не так бурно, как гнойный артрит, но при них будет выпот в плечевом суставе, контуры которого отчетливо изменяются, появляется флюктуация припухлости, одинаково страдают отведение и другие движения плеча. Между тем, болезненности бугорков и межбугорковой борозды при этом определяться не будет. Наконец, рентгенологическая картина при специфическом периаартрите ничем не напоминает картину профессионального периаартрита.

Наибольшие трудности возникают при дифференциальной диагностике плече-лопаточного периаартрита и последствий шейного остеохондроза, которые выражаются в невритических компонентах, выходящих за пределы типичной симптоматики местного поражения, каковым является периаартрит. Такого рода клиническая картина" возникает при сочетании периаартрита и шейного остеохондроза, встречающемся совсем нередко. При рассмотрении вопросов дифференциальной диагностики следует упомянуть и о том, что существует совершенно неправильная, по нашему мнению, концепция, согласно которой сам плече-лопаточный периаартрит является ничем иным, как своеобразным отражением, одним из возможных проявлений шейного остеохондроза. Уже Franke считал, что при воспалении плечевого сплетения вторично вовлекаются в процесс периартикулярные ткани, вследствие чего образуется своеобразный симптомокомплекс плече-лопаточного периаартрита. Schlesinger и Liss считают, что в развитии периаартрита существенное значение имеет неврит подкрыльцового нерва. А. И. Арутюнов и М. К. Бротман считают, что, помимо плече-лопаточного периаартрита, обусловленного местной травматизацией и инфекционно-воспалительными заболеваниями, существует «подавляющее число случаев» идиопатических форм, которые не являются заболеванием *sui generis*, а являются «только выражением трофических расстройств, вызванных ирритативным процессом в симпатическом образовании шейного отдела, преимущественно в звездчатом узле». А. И. Арутюнов и М. К. Бротман усматривают подтверждение такой зависимости в том, что, во-первых, наблюдается сочетание плече-лопаточного периаартрита с изменениями в шейном отделе позвоночника, точнее — в шейных межпозвонковых дисках, во-вторых, отмечается частота плече-лопаточного периаартрита к клинической картине шейных дискозов, в-третьих, плече-лопаточный периаартрит сочетается с симптомами



раздражения звездчатого узла. Типичным для плече-лопаточных периартритов авторы считают острое начало плече-лопаточного болевого синдрома. Наиболее убедительным аргументом в пользу патогенетической роли раздражения звездчатого узла в происхождении плече-лопаточного периартрита эти авторы видят в разительном эффекте, наступающем после новокаиновой блокады, особенно в острых случаях. О связи шейного остеохондроза с плече-лопаточным периартритом писали Gutzeit (1951), Tonnis и Krenkel (1955), Bente, Kretschmern Schnick (1953), Morgenstern (1955), В. В. Ежеская (1957), находившие у больных с шейными остеохондрозами периартрит в 15—28%. Frikholm (1951) выявил картину плече-лопаточного периартрита у 9 из 30 больных с шейно-корешковым синдромом. Я. Ю. Попелянский (1966) считает первым доказательством патогенетической связи плече-лопаточного периартрита с корешковым синдромом на почве шейного остеохондроза развитие периартрита на фоне корешковых и других симптомов остеохондроза или спондилоартроза. Другим доказательством такой связи является развитие у больных шейным остеохондрозом других нарушений, близких по своей сущности к плече-лопаточному периартриту.

Во всех перечисленных и многих других, здесь не упомянутых, высказываниях по этому вопросу плече-лопаточный периартрит обычно рассматривается как некая абстракция, как нечто существующее вне конкретных условий труда и быта, возраста и стажа, т. е. именно тех обстоятельств, без которых не возникает и не развивается ни остеохондроз, ни периартрит. Признавая возможность наличия у одного и того же больного плече-лопаточного периартрита и шейного остеохондроза, мы рассматриваем такое положение только лишь как сочетание двух форм патологии, нередко обусловленной одним и тем же этиологическим фактором, например, особенностями рабочей позы или напряжения плечевого пояса (М. А. Элькин, 1969). Приведем лишь некоторые примеры из собственных наблюдений и исследований по этому вопросу, которые могут внести нечто новое в проблему взаимосвязей остеохондроза и плече-лопаточного периартрита.

Проведенное нами обследование четырех профессиональных групп (115 гранильщиков художественного стекла, 147 вырубщиков подошв, 104 оператора счетных машин и 116 картографов) показало, что чаще всего изменения шейного отдела позвоночника (остеохондроз, спондилез) обнаруживается среди картографов и операторов счетных машин, работа которых связана с длительным и напряженным сгибанием головы. Однако именно в этих профессиональных группах лишь в нескольких случаях обнаружен нерезко выраженный плече-лопаточный периартрит. В то же время среди вырубщиков подошв и гранильщиков стекла периартрит наблюдался в три раза чаще, тогда как шейный остеохондроз у них был сравнительно очень редко. При обследовании 129 больных с отчетливо выраженным плече-лопаточным периартритом у 27 (21%)

установлены отчетливо выраженные рентгенологические изменения в шейном отделе позвоночника (остеохондроз, спондилез), причем чаще всего у лиц старше 45 лет. Среди обследованных нами 300 штукатуров и маляров в возрасте 16—18 лет у 14 установлен клинически и подтвержден рентгенологически плече-лопаточный периартрит, но ни у одного из них не было ни клинических, ни рентгенологических признаков шейного остеохондроза или спондилеза. Таким образом, мы не отметили никакого параллелизма между частотой периартрита и остеохондроза, убедились в том, что при самых тяжелых проявлениях шейного остеохондроза чаще всего нет ничего похожего на периартрит, а в подавляющем большинстве случаев периартрита нет сколько-нибудь заметных признаков остеохондроза. Возможно только сочетание этих двух форм патологии, двух нозологических единиц, имеющих свою клиническую картину, свое течение и вследствие топографической близости нуждающихся в дифференциальной диагностике.

Интересно отметить, что первая отечественная работа о периартрите плечевого сустава «*Neuralgia brachialis et periarthrits humero-scapularis*» (Г. Д. Аронович, 1928) была написана невропатологом и посвящена вопросу о неврологических компонентах плече-лопаточного периартрита, который, по мнению автора, протекает с такими очень часто. Очень скоро на эту работу откликнулся С. С. Вермель (1928); приведя историю своей многолетней болезни, он подчеркивал, что установление истинной природы его болезни «было куплено им ценой жестоких страданий в течение 10 месяцев, бессонных ночей, полного истощения и потери трудоспособности, страхом и опасениями окружающих и близких за мою жизнь». За 9 лет до этого С. С. Вермеля стали беспокоить боли по внутренней поверхности правой двуглавой мышцы плеча, иррадиировавшие в пальцы и распространявшиеся на плечевой сустав, движения в котором стали весьма болезненными и ограниченными. Боль неуклонно нарастала, расстроился сон. На рентгенограмме плечевого сустава не было обнаружено патологии. Невропатолог констатировал плексит, а хирург установил диагноз плече-лопаточного периартрита, который автор-больной считает правильным.

Мы уже отмечали, что если не считать плече-лопаточного периартрита, возникающего после тяжелой однократной травмы или вследствие острого инфекционного заболевания, то это заболевание начинается постепенно, проходит без иррадиации, столь типичных для радикулитов и радикуло-плекситов на почве шейного остеохондроза. Если прибавить к перечисленным симптомам еще возможные трофические нарушения на больной руке, изменения чувствительности, подробно описанные в монографиях Я- Ю. Попелянского и А. Д. Динабург с соавт. (1967), то дифференциальная диагностика этих заболеваний станет еще более легко осуществимой.

Приводим наблюдение, весьма показательное в отношении возможности развития плече-лопаточного периартрита в молодом

возрасте, когда нельзя предположить сколько-нибудь заметных возрастных дегенеративных изменений в периартикулярных тканях и полностью отсутствуют указания на такие заболевания, как грипп, ангина, ревматизм, тифы, а также исключается травма в прошлом. В то же время характер профессиональной нагрузки на плечевой сустав дает достаточно оснований для того, чтобы признать заболевание профессиональным.

Л-с М., 29 лет, чистильщица фарфоровой фабрики с 7-летним стажем работы в этой профессии. На протяжении всей рабочей смены прижимает к груди фарфоровое изделие и удерживает его левой рукой, в то время как правая рука быстро и с большим нажимом производит зачистку изделия, для чего требуется большой объем движений в плечевом суставе. За смену производит не менее 7000 движений в правом плечевом суставе, в основном приведение и отведение плеча.

Направлена в институт с диагнозом «периартрит правого плечевого сустава» для решения вопроса о трудоспособности и профессиональной пригодности. Жалуется на стойкие грызущие боли в правом плечевом суставе, которые появились около двух лет тому назад и, постепенно усиливаясь, стали беспокоить во время работы и после нее, причем за последние 2—3 месяца боли стали особенно заметными и стойкими, тревожат по ночам. Работать стало трудно. Лечение теплом и ионофорезом новокаина не дает заметного улучшения. При обследовании определяется заметное ограничение движений правого плеча, болезненна и ограничена ротация плеча кнутри, выражен симптом Дауборна, закладывание руки за спину почти неосуществимо. Болезненность при пальпации большого бугорка плечевой кости и межбугорковой борозды. Пальпация трапецевидных мышц и в зоне Эрба безболезненна. Маятникообразные движения правого плеча сохранены полностью. На рентгенограмме правого плечевого сустава видны мелкие кистевидные участки просветления, краевой склероз большого бугорка плечевой кости и небольшое затенение в субакромиальной области. Каких-либо отклонений от нормы со стороны шейного отдела позвоночника и неврологических симптомов раздражения корешков и сплетений шейно-плечевой области не определяется.

После двух месяцев лечения по больничному листу (инъекции новокаина и гидрокортизона, парафинотерапия) и перевода на облегченную работу по профбольничному листу (выполняла обязанности регистратора, курьера, дежурного по проходной) боли стихли, отведение плеча стало свободным, сон спокойный. При обследовании определяется небольшая пальпаторная болезненность большого бугорка. Больная вернулась на свою работу и вновь была направлена в институт с аналогичными жалобами через 8 лет. Все эти годы чувствовала себя хорошо, с работой справлялась, и только месяца 2 тому назад вновь появились такие же боли, как и 8 лет назад. При обследовании симптоматика та же, что за 8 лет до этого. На повторно сделанной рентгенограмме отмечается некоторое усиление деформации и склероза большого бугорка правой плечевой кости. После курса лечения инъекциями гидрокортизона с новокаином и временного перевода на облегченную работу наступило значительное улучшение, и больная вновь приступила к постоянной работе, которую выполняет без ограничений несколько лет.

## **ПЛЕЧЕ-ЛОПАТОЧНЫЙ ПЕРИАРТРИТ И ПРОФЕССИЯ**

Специальных исследований о значении профессионального фактора в возникновении и развитии плече-лопаточного периартрита нет. Во многих работах, посвященных различным аспектам этого заболе-

вания, о профессии больных либо не упоминается вовсе, либо отмечается, что известная часть больных занимается физическим трудом, причем особенности его не уточняются. В отдельных работах перечисляются отдельные профессии больных периапатритом, но не приводится более точных сведений о преобладании той или другой профессиональной группы. Известны и такие работы, авторы которых высказываются о том, что в развитии плече-лопаточного периапатрита профессия вообще не имеет никакого значения (Franke, Olsson), но сколько-нибудь убедительных доказательств такой точки зрения не приводится. Некоторые авторы пишут о том, что им не удалось заметить влияния профессиональных факторов на заболеваемость плече-лопаточным периапатритом, но остается совершенно неизвестным, как они пытались установить значение этого фактора (Л. И. Мушина-Удговская). В ряде работ, хотя и вскользь, отмечается явное влияние длительной травматизации плечевого сустава, обусловленной характером работы, на развитие периапатрита. Так, например, Н. С. Косинская утверждает, что дегенеративно-дистрофические изменения в суставах верхней конечности наиболее часто обусловлены суммацией микротравм, обычно связанных с профессиональной деятельностью. Рассматривая роль травмы в развитии периапатрита, Anger совершенно справедливо отмечает, что, определяя значение травмы, нельзя рассматривать ее только как однократный несчастный случай, как грубое механическое повреждение, а следует иметь в виду длительную, постоянную травматизацию плечевого сустава в процессе выполнения профессиональной работы. Такого же мнения придерживается Schaefer.

А. И. Шейкин, А. Я. Шнее, М. О. Фридлянд, М. И. Дусман, Werkgartner отмечают, что наблюдавшиеся ими больные периапатритом плечевого сустава были работниками физического труда и заболевали обычно после длительной и тяжелой работы.

И. Л. Крупко отмечает, что значительная часть наблюдавшихся им больных периапатритом плечевого сустава занималась профессиями, для которых характерным был по крайней мере один общий для всех момент — работа в положении бокового отведения или ротации плеча кнутри. К таким профессиям И. Л. Крупко относит прежде всего столяров, портних, вязальщиц, машинисток.

В. И. Фарберман при обследовании 498 больных плече-лопаточным периапатритом установил, что 254 из них были рабочими, 111 служащими и 133 пенсионерами (из числа последних в прошлом было немало рабочих). Чаще всего периапатрит отмечался у плотников, кочегаров, шоферов, парикмахеров, гардеробщиков, рабочих овощного комбината.

Все перечисленные авторы единодушны в признании значения фактора нагрузки на плечевой сустав в развитии плече-лопаточного периапатрита, но ни один из них не провел изучения профессиональных групп с целью выявления распространенности среди них периапатрита.

Среди наблюдавшихся нами больных преобладали штукатуры (63), маляры (57), ткачихи (56), садчики и съемщики кирпича (45), ровничицы (39), электросварщики (39), электролизники алюминиевых заводов (37), мясообвалыдчики (28) и другие рабочие, производственная нагрузка которых характеризуется в первую очередь большим объемом движений в плечевом суставе.

При изучении заболеваемости опорно-двигательного аппарата у 594 работниц кирпичных заводов, работниц хлебозаводов, работниц электродного цеха судостроительного завода, работниц кондитерских фабрик выявлена совершенно отчетливая зависимость частоты таких заболеваний, как периартрит, миозит, эпикондилит плеча и другие, от нагрузки, падавшей на руки. По характеру нагрузки, падающей на руки, по объему и частоте движений в плечевых суставах эти работницы могут быть разделены на 4 группы, причем эти группы весьма сходны между собой по возрасту и профессиональному стажу. Контрольной группой служили продавщицы двух крупных универмагов. Из данных, приведенных в табл. 5, видно, что

Таблица 5

**Заболевания рук от перенапряжения в зависимости от профессиональной нагрузки в процентах**

Заболевание	Работницы кирпичных заводов (146)	Работницы хлебозаводов (132)	Упаков- щицы (170)	Продавщицы универмага (146)
Миозит предплечий . . . .	36,3	11,5	5,8	1,3
Плече-лопаточный пери- артрит . . . . .	24,0	6,0	4,8	— <sup>™</sup>
Эпикондилит плеча . . . .	6,9		1,0	—

чем больше профессиональная нагрузка на плечевые суставы и чем больше напряжение плечевого пояса, тем чаще встречаются профессиональные заболевания от перенапряжения и, в частности, плече-лопаточный периартрит. В табл. 5 работницы электродного цеха, упаковывающие электроды, и работницы кондитерских фабрик объединены в одну группу «упаковщицы».

Результаты группового обследования рабочих различных профессий убедительно свидетельствуют о том, что интенсивный ручной труд, вынужденная рабочая поза, напряжение верхних конечностей и мышц плечевого пояса, часто повторяющиеся однообразные и значительные по объему движения в плечевых суставах могут привести к развитию плече-лопаточного периартрита.

## ЛЕЧЕНИЕ ПЛЕЧЕ-ЛОПАТОЧНОГО ПЕРИАРТРИТА

Каждому врачу известно, насколько широко применяется при плече-лопаточном периаартрите физиотерапия в самых разнообразных вариантах, но дать сколько-нибудь объективную оценку эффективности этого метода лечения невозможно. Трудности, возникающие при попытке дать оценку физиотерапии периаартрита, обусловлены несколькими причинами. Прежде всего, сообщая о том или ином методе лечения, автор обычно ссылается на весьма незначительное количество наблюдений, и остается неизвестным, насколько однородной была группа наблюдавшихся больных по возрасту, длительности и выраженности заболевания. Почти никогда не указывается профессия больных, леченных данным методом. Наконец, констатируя результат лечения, автор умалчивает о каком, непосредственном или отдаленном, результате идет речь, и, как правило, не касается такого принципиально важного вопроса, как сохранение или утрата трудоспособности в своей профессии.

Опыт показал, что длительная и часто применяемая при после-травматических периаартритах иммобилизация конечности нежелательна при лечении профессиональных периаартритов. Длительная иммобилизация приводит к уменьшению болей, и в этом ее бесспорное достоинство, но огромным ее недостатком является быстрое развитие тугоподвижности в плечевом суставе, с которой потом приходится долго и не всегда успешно бороться. Даже при значительном обострении профессионального периаартрита не следует прибегать к длительной иммобилизации плечевого сустава, и если все же приходится прибегнуть к ней, то не более чем на 3—4 дня, ограничиваясь при этом косынкой. Тепловые процедуры в виде грелки или согревающего компресса очень часто применяются больными до обращения к врачу, но почти никогда не остаются единственным методом лечения, обеспечивающим ликвидацию болей и восстановление движений плеча в полном объеме. Грязелечение периаартрита плечевого сустава допустимо вне обострения и применяется часто как в условиях поликлиники, так и в санаторно-курортных условиях. Однако грязелечение или лечение озокеритом, как правило, сочетается с какими-либо другими терапевтическими мерами, и судить о его достоинствах довольно трудно. По крайней мере, сведения по этому вопросу не отличаются полнотой и достоверностью. Так, например, В. С. Осюшин сообщает о хороших результатах грязелечения 12 больных плече-лопаточным периаартритом, но не приводит данных об отдаленных результатах лечения, о профессиональном составе больных. И. Л. Крупко сообщает, что в результате физиотерапии 687 больных (сюда включены такие методы, как электрофорез, массаж, ЛФК, грязелечение) получены хорошие результаты в 31%,.

Мы располагаем 22 наблюдениями над больными с хроническим профессиональным периартритом плечевого сустава, лечившимися грязями на курорте Старая Русса. У 9 из них грязелечение привело к временному обострению болей. Во всех других случаях грязелечение приводило к значительному и длительному улучшению. Эти больные вскоре после окончания грязелечения приступали к постоянной работе и на протяжении не менее одного года после окончания курса грязелечения работали без ограничения в своей профессии. Однако все эти больные до грязелечения подвергались инъекциям новокаина или гидрокортизона, и это не дает возможности приписать успех лечения одним только грязевым аппликациям. В то же время у нас сложилось впечатление, что грязелечение в условиях поликлиники не приводит к заметному улучшению. Это же относится к аппликациям озокерита.

Мы рекомендуем очень осторожно назначать массаж больным с плече-лопаточным периартритом и особенно в периоды обострения. Это не дает заметного улучшения, а нередко только обостряет боли. Совсем другое впечатление производит ЛФК в сочетании с другими методами лечения; ЛФК ускоряет процесс восстановления движений, помогает преодолеть некий физиологический и, что немаловажно, психологический барьер у больных, теряющих веру в возможность восстановления движений.

Рентгенотерапия плече-лопаточного периартрита не нашла заметного распространения в нашей стране, и сведения об эффективности этого метода лечения довольно скудны.

А. С. Вишневский, Т. П. Евстигнеева, Л. И. Мушина-Удговская, А. А. Дудковская, С. А. Райгородский считают рентгенотерапию плече-лопаточного периартрита весьма эффективной. По данным И. Л. Крупко, хорошие результаты рентгенотерапии отмечены всего лишь у 28% больных.

Мы располагаем всего лишь 27 наблюдениями над больными, у которых наряду с другими методами лечения применили и рентгенотерапию. Это не дает нам достаточного материала для суждения о ценности этого метода лечения, но вряд ли он заслуживает широкого применения из-за необходимости применения больших доз облучения.

На протяжении последних лет нередко упоминается о терапии плече-лопаточного периартрита ультразвуком, и некоторые авторы считают этот метод лечения весьма эффективным (Н. П. Крылов и В. И. Рокитянский, Musil и Rauser и др.). Ungeer применил лечение ультразвуком у 59 больных, страдавших подострыми и хроническими бурситами околосуставных плечевых сумок, и получил полное выздоровление у 11 больных и значительное улучшение у 29. Pohlmann сообщает, что из 177 больных плече-лопаточным периартритом 35% выздоровели после лечения ультразвуком. Berzi отметил хороший результат лечения ультразвуком у 37 из 50 больных. О хороших результатах терапии ультразвуком сообщают также Е. И. Па-

сынков, Stulfauth и др. К сожалению, никаких сведений о профессиональном составе больных, лечившихся ультразвуком, и об отдаленных результатах такого лечения нет. Методика ультразвуковой терапии подробно описана в монографиях В. Байера и Э. Дернера, Н. П. Крылова и В. И. Рокитянского.

А. Н. Сбросов и Л. А. Скурихина лечили больных плече-лопаточным периартритом микроволнами и на основании 59 наблюдений считают, что по окончании лечения почти половина больных избавляется от болей и лишь десятая их часть не отмечает улучшения. К большим достоинствам микроволновой терапии авторы относят рассасывание калькулезных периартикулярных образований.

М. Н. Лившиц применил для лечения плече-лопаточного периартрита биллиарин (консервированная медицинская желчь) в виде компрессов, накладываемых на область плечевого сустава в течение 14—30 дней в зависимости от тяжести случая. Компрессы с биллиарином сняли боли уже через 2 дня, а через 10—20 дней восстанавливалась подвижность плеча. У 40 из 48 больных через 12—30 дней от начала лечения исчезали периартикулярные тени, отчетливо определявшиеся до этого, у 8 больных тени стали малозаметными. Хорошими оказались и отдаленные результаты лечения биллиарином.

Отсутствие собственных наблюдений и других описаний результатов лечения биллиарином не дает возможности высказаться о перспективности этого доступного метода. Можно только удивляться тому, что такое упорное заболевание, каким является плече-лопаточный периартрит, так легко и относительно быстро поддается излечению. Можно пожелать, чтобы при ближайшем рассмотрении биллиаринотерапия периартрита не оказалась гораздо менее эффективной, чем в руках М. Н. Лившица. При этом невольно вспоминается сенсационное сообщение П. И. Кокорева (1933) о блестящем эффекте лечения 400 больных хроническим плече-лопаточным периартритом внутримышечными инъекциями стерилизованного молока. Тогда автор утверждал, что «успех лечения был поразительным, быстрому излечению поддавались даже случаи с многолетней давностью заболевания и только в 2—3 случаях не было никакого успеха». Искренне поверив в этот чудесный метод, мы испробовали его при лечении нескольких больных, но ничего, кроме довольно сильных болей в местах инъекций, не заметили.

Общеизвестно, что в лечении периартрита широко применяются УВЧ, соллюкс, кварцевая лампа, но эти методы почти никогда не проводятся в чистом виде, а только в различной последовательности, в разных комбинациях между собой и с электрофорезом новокаина, диатермией, аппликацией парафина и диадинамотерапией. Высказаться об их эффективности трудно. При относительно нерезких обострениях периартрита заметное, хотя и нестойкое, улучшение получается после нескольких сеансов электрофореза новокаина.

Очень часто больным плече-лопаточным периартритом назначают ионофорез хлора, причем некоторые авторы (Е. В. Баранцевич



и др.) сообщают о хороших результатах такого лечения. Особенно охотно назначается ионофорез хлора в тех случаях, когда имеются параоссальные и периартикулярные отложения солей, трактуемые чаще всего как «калькулезные бурситы». Более 100 наблюдавшихся нами больных на различных этапах лечения подвергались и этому методу физиотерапии, но он всегда сочетался с другими, и сказать о полезности его просто невозможно. Мы уверены в том, что ионофорез хлора не является существенным в комплексе мероприятий, предпринимаемых для лечения больного периартритом, а его способность «рассасывать» калькулезные образования явно преувеличена.

Широкое применение находят инъекции различных растворов в периартикулярные ткани. В частности, в периартикулярные ткани вводили некоторые протеолитические ферменты. Рауг (1909, 1944) предложил для таких инъекций использовать стерильный пепсин, а позже Рее (1958) с этой же целью впрыскивал трипсин. Сведения об эффективности лечения периартрита ферментами очень скудны, хотя сама идея применения протеолитических ферментов с целью рассасывания патологических образований соединительной ткани заслуживает пристального внимания.

Г. М. Католик (1965) испытал дидинамотерапию плече-лопаточного периартрита у 27 больных и отмечал выраженное обезболивающее действие токов Бернара. Уже после первой процедуры боли исчезали или значительно уменьшались. Для закрепления результатов лечения проводилось до 4 процедур. В результате дидинамотерапии выздоровели 8 больных, улучшение наступило у 11, безрезультатным оно оказалось у 8. Никаких сведений об отдаленных результатах лечения и трудоспособности больных не сообщается.

В практике врачей поликлиник и медико-санитарных частей преобладает многообразие способов лечения плече-лопаточного периартрита. Так, например, Г. И. Гельман (1963) считает целесообразным комплексное лечение, включающее ионофорез хлором, массаж, лечебную гимнастику, анальгетики, спирт-новокаиновые блокады, причем особенное внимание обращалось на лечебную гимнастику. Подчеркивая длительность течения периартрита, автор отмечает, что в некоторых случаях оно затягивается до 4 месяцев, но зато все больные после курса лечения были выписаны на работу.

Лечение инъекциями новокаина. Поскольку боль является одним из наиболее постоянных и тяжелых признаков периартрита, применение раствора новокаина для лечения его оказалось весьма ценным и получило чрезвычайно широкое распространение. Значение инъекций новокаина при периартрите выходит далеко за рамки одного только непосредственного анальгетического эффекта, так как новокаин способствует улучшению трофики периартикулярных тканей, стимулирует регенеративные процессы. Следует иметь в виду и то, что раствор новокаина, как и всякая другая жидкость, при введении в ткани производит своеобразную гидравлическую

препаровку, способствующую ликвидации всякого рода спаек и сращений.

Инъекции раствора новокаина в поддельтовидное пространство для лечения плече-лопаточного периартрита впервые применил Schulhof (1926) после ознакомления с исследованиями, в которых доказывалась возможность широкого распространения введенных в него растворов в тканях области плечевого сустава. Вначале Schulhof рассматривал инъекцию новокаина в поддельтовидное пространство лишь как подготовительный этап к редрессации плечевого сустава и только впоследствии установил, что после таких инъекций не только наступает временное обезболивание, но значительно увеличивается и объем движений в плечевом суставе, причем у многих больных вовсе отпадает надобность в редрессации, намечавшейся до этого.

Schulhof рекомендовал вводить 30—35 мл 0,5% теплого раствора новокаина под дельтовидную мышцу, вкалывая иглу между головкой плеча и акромионом. Считая инъекции новокаина весьма эффективным методом лечения, Fenz (1943), Werner (1949) настаивали на увеличении количества вводимого раствора до 60—100 мл.

Среди отечественных авторов, применивших лечение периартрита инъекциями раствора новокаина, следует назвать А. Я. Шнее (1930), М. О. Фридлянд (1934), Н. Г. Свияженинову (1951), В. И. Фарбермана (1958), Н. А. Чиликова (1960), А. М. Рыбина (1961), М. В. Денисову (1965), М. А. Тихомирова (1967). По их данным, этот метод лечения следует признать весьма эффективным.

В. Г. Вайнштейн и А. О. Берзин (1963) отмечают, что в случаях плече-лопаточного периартрита, протекающего со сколько-нибудь значительным и стойким ограничением движений в плечевом суставе, новокаиновые блокады с их противоболевой направленностью имеют только подчиненное значение. Обязательным условием восстановления функции плечевого сустава является умелое использование лечебной физической культуры. Инъекцию 35 мл 1% раствора новокаина следует проводить несколько ниже места перехода лопаточной кости в акромион. Лечение проводится 2—3 недели. Исчезновение болей, увеличение объема движений наступает уже после второй инъекции и только изредка после первой. Из 142 больных у 69 получен хороший результат, у 43 уменьшились боли и несколько увеличился объем движений плеча, у 22 больных улучшение было временным, у 8 больных улучшения не наступило.

М. А. Элькин (1959) применил новокаиновые блокады для лечения 117 больных плече-лопаточным периартритом. Исходя из необходимости инфильтрации периартикулярных тканей на большом протяжении и опасности применения концентрированных растворов, применялся 0,25% раствор новокаина в количестве 75—100 мл. Основная масса раствора вводилась в поддельтовидное пространство. Вслед за ощущением распирания, которое отмечалось всеми больными, наступала анестезия, и больные уже на столе могли выполнять движе-

няя в таком объеме, который был совершенно невыполним до начала новокаиновой блокады. Ен-от факт является убедительным доказательством того, что больные нередко вынуждены ограничивать объем движений в плечевом суставе не столько из-за глубоких изменений в капсуле или в связочно-мышечном аппарате сустава, сколько из-за болей. У 63 из 117 больных (53%) после одной или двух инъекций полностью исчезли боли и восстановились без ограничения движения плеча. Однако даже в случаях хорошего непосредственного результата лечения наши больные выписывались на 4—6 недель на облегченную работу и только после этого приступали к основной работе. У 37 больных (31 %) отмечено значительное уменьшение болей в дневное время и полное исчезновение их по ночам, увеличение угла отведения плеча почти до прямого. В этой группе больных число инъекций доведено до 5—7, а само лечение с полным освобождением от работы продолжалось до 6 недель. У 17 больных многократные инъекции новокаина привели лишь к некоторому уменьшению болей, но сколько-нибудь заметного улучшения функции плечевого сустава у них не отмечено, и на свою работу они не смогли вернуться даже после двухмесячного пребывания после лечения на облегченной работе. В ряде случаев мы наблюдали заметное уменьшение интенсивности теней обызвествлений или полное их исчезновение, но это имело место и в случаях полного выздоровления, и тогда, когда лечение оказывалось неэффективным.

Результаты лечения инъекциями новокаина можно было бы признать удовлетворительными, если бы не изучались отдаленные результаты. Изучение отдаленных результатов лечения у 63 больных с хорошими непосредственными результатами показало, что у 37 из них на протяжении одного — полутора лет после лечения возник рецидив периаартрита, и понадобился повторный курс лечения, который для 8 оказался неэффективным, и они сменили работу.

Лечение инъекциями новокаина у большинства больных сочеталось с лечебной физкультурой, значение которой в комплексе лечения высоко оценивают В. Г. Вайнштейн и А. О. Берзин. Ни одного раза мы не проводили иммобилизации конечности и настоятельно рекомендовали своим больным выполнять движения в плечевом суставе и прежде всего хотя бы небольшое отведение плеча, ротацию его и маятникообразные движения опущенной руки. Нам кажется, что только такая тактика исключает опасность закрепления рефлекса щажения руки, который иногда становится немалой помехой на пути к восстановлению функции плечевого сустава.

И. Л. Крупко отмечает, что блокады 10% спирт-новокаиновым раствором дают лучшие результаты, чем блокады одним только раствором новокаина (21% хороших результатов после лечения раствором новокаина и 39% хороших результатов после спирт-новокаиновых блокад).

Н. В. Шевлякова, Е. 3. Шавенцова и А. А. Беляков (1963) лечили 39 больных плече-лопаточным периартритом инъекциями раствора новокаина со спиртом в зону клювовидного отростка и в место отхождения дельтовидной мышцы. После инъекции проводилась иммобилизация руки в повязке Дезо на 1—2 дня. На третий день после инъекции назначался ионофорез йодистого калия, УВЧ-терапия, массаж мышц плечевого пояса. На все время лечения (20—25 дней) больные освобождались от работы и после этого все больные, профес-

сия которых была связана «с выполнением физической работы», выздоровели. Отдаленные результаты лечения не приводятся.

А. Ф. Кондратюк (1966) сообщает о результатах лечения 348 больных плече-лопаточным периартритом инъекциями смеси спирта с новокаином в периартикулярные ткани. Часть больных (163) лечилась только спирт-новокаиновыми блокадами, у 96 больных спирт-новокаиновые блокады сочетались с одновременным введением 25 мг гидрокортизона, у 89 эти блокады сочетались с физиотерапией. Наиболее эффективными оказались спирт-новокаиновые блокады с гидрокортизоном.

Согласно исследованиям Я. М. Брускина, А. Н. Максименкова, А. Ю. Созон-Ярошевича, Б. М. Хромова и других, поддельтовидное пространство находится в прямой связи с надостным и остеофиброз-

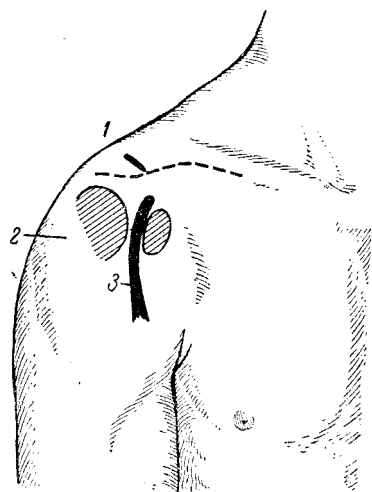


Рис. 10. Точки для инъекций растворов новокаина и гидрокортизона.

/ — в акромиально-ключичное сочленение; 2 — в субдельтовидное пространство; 3 — в межбугорковую борозду.

ным ложами, сообщается с клеточной щелью, расположенной между трапецевидной и надостной мышцами, а также с влагалищами двуглавой и трехглавой мышц плеча (А. И. Емельяшенков). Исходя из этого, а также из рекомендаций Schulhof, мы вначале ограничивались введением раствора новокаина только в поддельтовидное пространство, учитывая при этом необходимость создания в нем достаточного давления, что достигается большим объемом раствора новокаина. Однако впоследствии, только на основании наблюдений над больными, мы перестали ограничиваться одной только поддельтовидной зоной и стали вводить раствор новокаина (а впоследствии раствор новокаина с гидрокортизоном) в акромио-ключичное сочленение, а также в межбугорковую борозду (рис. 10).

**Лечение инъекциями гидрокортизона.** И. Л. Крупко считает, что из всех известных методов консервативного лечения

плече-лопаточного периаартрита наиболее эффективным следует признать инъекции гидрокортизона в связочно-сухожильный участок капсулы плечевого сустава. После обезболивания нужного участка вводится 15 мг гидрокортизона и 10 мл 0,5% раствора новокаина. Курс лечения состоит из 3—5 инъекций с промежутком между ними в 3—5 дней. На основании 83 наблюдений И. Л. Крупко отметил хороший результат у 80. Отдаленные результаты лечения не приводятся.

О высокой эффективности лечения плече-лопаточного периаартрита инъекциями гидрокортизона сообщают А. М. Тетдоев и Н. С. Морозов (1963), Р. А. Зулкарнеев (1963), К. В. Владимиров и Я. Н. Семуков (1965), В. М. Ждан и И. И. Борейчик (1966), А. Л. Екимова (1966), А. Т. Тройников и др.

Мы располагаем 156 наблюдениями над больными плече-лопаточным периаартритом, лечившимися инъекциями гидрокортизона. Все эти больные страдали периаартритом от одного года до нескольких лет и до применения гидрокортизона лечились самыми разнообразными способами, среди которых наиболее частыми были всякого рода физиотерапевтические процедуры (парафинотерапия, ионофорез новокаина и хлора, тепловые процедуры и т. д.); часть больных в прошлом лечилась периартикулярными новокаиновыми блокадами. У некоторых больных предшествующее лечение было неэффективным, в большинстве случаев приводило к временному улучшению. Сравнивать эффективность каждого из перечисленных методов лечения, как уже отмечалось выше, не представляется возможным, так как чаще всего различные методы лечения применялись комбинированно или же один вслед за другим почти без перерыва. В этой группе было 97 женщин и 59 мужчин. В возрасте до 40 лет было 27 больных, остальные — от 41 до 65 лет. У всех этих больных заболевание было признано профессиональным; в основном это были штукатуры, маляры, ткачихи, каменщики и т. д.

Методика инъекций гидрокортизона на протяжении нескольких лет несколько видоизменялась. Вначале 1 мг (25 мг) гидрокортизона вместе с 15—20 мл 0,5% раствора новокаина вводились в зону наибольшей пальпаторной болезненности, определявшейся непосредственно перед инъекцией. При этом мы исходили из возможности определения частной формы периаартрита (например, субдельтовидный бурсит, стенозирующий тендовагинит сухожилия длинной головки бицепса и т. д.) и желательности воздействия на воспалительно-дегенеративный процесс в избранном месте. Нам казалось, что не так уже трудно определить стенозирующий тендовагинит сухожилия длинной головки бицепса и соответственно этому вводить гидрокортизон в межбугорковую борозду. Таким же несложным казалось нам и установление субдельтовидного бурсита, что влекло за собой инъекцию гидрокортизона в субдельтовидное пространство. То же самое мы считали вполне реальным и в отношении субакромиальных форм периаартрита. В дальнейшем оказалось, что выявляе-

ние той или иной формы периаартрита в «чистом виде» — дело совсем непростое и возможно далеко не всегда, тем более, что у большинства больных имеет место, по-видимому, сочетание нескольких частных форм периаартрита. Здесь уместно еще раз напомнить указания И. Л. Крупко о том, что при плече-лопаточном периаартрите процесс локализуется в участках капсулы плечевого сустава, укрепленных сухожилиями коротких ротаторов плеча и связочным аппаратом, и, следовательно, имеет место поражение целого конгломерата, состоящего из связок, сухожилий и капсулы сустава. В соответствии с этим представляется наиболее целесообразным инфильтрировать смесью раствора новокаина с гидрокортизоном связочно-сухожильные участки капсулы сустава на возможно большем протяжении. Это достигается при веерообразной инъекции новокаина с гидрокортизоном из одной наиболее подходящей для этого точки, и таковой представляется нам большой бугорок плечевой кости.

Однократная инъекция новокаина с гидрокортизоном произведена всего лишь двум больным; из-за сильных болей после инъекции они отказались от дальнейшего лечения по этому методу. Двукратная инъекция сделана только трем больным, которые также отказались от продолжения лечения, утверждая при этом, что боли полностью прошли и они могут работать. Трехкратная инъекция сделана 126 больным, четырехкратная — 23 и пятикратная — 2. При этом у подавляющего числа больных между инъекциями сохранялся интервал в 3 дня и только в отдельных случаях доходил до 4 и 5 дней, что было обусловлено случайными обстоятельствами.

На протяжении всего курса лечения инъекциями гидрокортизона и после него никаких дополнительных назначений больным не проводилось. Таким образом, при оценке эффективности гидрокортизонотерапии исключалась возможность каких-либо дополнительных влияний медикаментов или физиотерапевтических процедур.

Непосредственный эффект лечения плече-лопаточного периаартрита инъекциями гидрокортизона следует признать отличным. Исключая 2 больных, отказавшихся от продолжения лечения после первой инъекции, и 4 больных, которым повторные инъекции не принесли никакого улучшения, 150 других больных отметили явное улучшение, выразившееся субъективно в полном исчезновении или значительном уменьшении болей, а объективно — в полном восстановлении или отчетливом увеличении объема движений в плечевом суставе и прежде всего отведения. Если наиболее объективным критерием успеха лечения может служить восстановление трудоспособности, то из 87 больных этой группы, которые были вынуждены из-за болей и ограничения движений в плечевом суставе прекратить работу, 84 вернулись на свою или несколько облегченную работу.

Отдаленные результаты лечения инъекциями гидрокортизона, прослеженные у 84 больных на протяжении года, оказались несколько хуже непосредственных. Без рецидива заболевания продолжали работать 57 обследованных, у остальных 27 на протяжении года

отмечались более или менее выраженные и длительные рецидивы периаартрита, и в связи с этим они либо временно утрачивали трудоспособность, либо временно переводились на облегченную работу. Полученные нами результаты лечения гидрокортизоном более скромны, чем у И. Л. Крупко, но и эти результаты оказались гораздо лучшими, чем при любом другом консервативном методе лечения. Наименее эффективным оказалось лечение больных, страдавших плече-лопаточным периаартритом более двух лет, особенно если они были старше 50 лет. Совершенно очевидно, что возможно более раннее применение гидрокортизона в виде инъекций в периапартулярные ткани будет способствовать получению лучших результатов.

Следует отметить, что самой болезненной оказывалась первая инъекция гидрокортизона, и нередко после нее боли держались несколько часов, а у нескольких больных до суток. После исчезновения возникавших после инъекции болей отмечалось отчетливое и даже значительное увеличение объема движений в плечевом суставе. Вторая и последующие инъекции оказывались, как правило, безболезненными, а если они и ощущались больными, то несравненно меньше, чем в первый раз. А. М. Тетдоев и Н. С. Морозов применяли в некоторых случаях инъекций гидрокортизона вместо раствора новокаина лидокаин, обладающий пролонгирующим анестетическим действием, и отметили при этом уменьшение послеинъекционных болей.

В некоторых случаях инъекции новокаина и другие методы лечения оказывались безрезультатными, тогда как инъекции гидрокортизона приводили к отличному и стойкому эффекту. Типичным в этом отношении является следующее наблюдение.

К-в А., 26 лет, штукатур с девятилетним стажем в этой профессии. Около полутора лет беспокоят боли в правом плечевом суставе, особенно в начале работы и вскоре после окончания ее. Несколько месяцев плохо спит из-за ночных болей в плечевом суставе. На протяжении года два раза имел больничный лист (15 и 20 дней), лечился ионофорезом новокаина, парафином, дважды проводились новокаиновые блокады. Улучшение было незначительным и кратковременным, последние несколько месяцев работает с большим трудом.

При обследовании заметно сжатие правой руки, контуры плечевых суставов не изменены. Активное отведение правого плеча осуществимо до 45°, отчетливо выражен симптом Дауборна, закладывание руки за спину неосуществимо. Пальпаторная болезненность зоны большого бугорка и верхнего края дельтовидной мышцы, немного болезненна межбугорковая борозда. Хруст при движениях в плечевом суставе. Рентгенологически определяется отчетливый склероз большого бугорка. В шейном отделе позвоночника без отклонений от нормы. После трех инъекций гидрокортизона по описанной выше методике (с интервалами 3—4 дня) боли исчезли, движения в правом плечевом суставе полностью восстановились. Пальпация большого бугорка немного болезненна, пальпация других ранее болезненных точек безболезненна. Выписан по профбольничному листу на 6 недель на облегченную работу (регулировка компрессорной установки, табельщик) и после этого на основную работу, которую продолжает с полной нагрузкой 18 месяцев.

Следует помнить о том, что длительное бездействие верхней конечности при плече-лопаточном периаартрите крайне нежела-

тельно, так как это угрожает привыканием к минимальному объему движений, к развитию тугоподвижности в плечевом суставе, с которой бороться в дальнейшем очень трудно. В то же время даже при относительном улучшении самочувствия больного в результате лечения, даже при возрастании объема движений в плечевом суставе, нельзя сразу же выписывать выздоравливающего на работу, связанную с большим напряжением руки, с необходимостью значительного и частого отведения и ротации плеча. Такая непродуманная, но, к сожалению, часто практикуемая, выписка на основную работу ставит больного в затруднительное положение, так как он не в состоянии выполнять ее с должной нагрузкой. Если он все же и пытается это сделать, то очень скоро наступает такое резкое ухудшение, что порой просто не верится, тот ли перед вами больной, которого вы совсем недавно признали «практически здоровым». Выходом из этого положения является временный перевод на облегченную работу с использованием справки В.К.К или так называемого профбольничного листа, о котором более подробно сказано в приложении. При этом имеется в виду, конечно, не формальное предоставление права на облегченную работу, а рациональное использование этого права и подбор такой работы, которая не угрожает срывом полученных результатов лечения. Рациональное использование профбольничного листа является своеобразной трудотерапией, совершенно необходимой в комплексе лечебных мероприятий. Само собой разумеется, что при временном переводе на облегченную работу в ряде случаев весьма желательно продолжать лечение ионофорезом новокаина, парафином или озокеритом, использовать ЛФК. Следует подчеркнуть, что рациональное использование профбольничного листа позволило многим нашим больным предпенсионного возраста завершить свой трудовой путь в постоянной профессии, тогда как без этого они не смогли бы избежать профессиональной инвалидности без реальной надежды на переквалификацию.

**Противопоказания к гидрокортизонотерапии и ее осложнения.** Для лечения плече-лопаточного периаартрита гидрокортизон вводится в очень небольших дозах, не превышающих 40 мг, т. е. в 8—10 раз меньше предельно допустимой разовой дозы. Однако даже при введении и таких незначительных доз врач не должен забывать о противопоказаниях, одни из которых являются абсолютными, а другие — относительными. К абсолютным противопоказаниям Дж. Глин относит активный туберкулез легких и других органов, случаи необратимых изменений в суставах и полное отсутствие реакции на препарат. Наличие пептической язвы желудка и двенадцатиперстной кишки, сахарного диабета, эпилептических припадков, генерализованного остеопороза и выраженного ожирения также противопоказывает лечение гидрокортизоном. Весьма нежелательны инъекции гидрокортизона больным с сердечно-сосудистой недостаточностью, недостаточностью почек, выраженной гипертонией. Отмечено, что инъекции гидрокор-



тизона плохо переносят истерические субъекты и женщины в климактерическом периоде. Следует помнить и о том, что инъекции гидрокортизона противопоказаны при нагноительных процессах и гнойничковых заболеваниях (абсцессы, флегмоны, остеомиелиты, фурункулы и карбункулы, лимфадениты и лимфангоиты, ангины).

Обычным и неопасным осложнением инъекций гидрокортизона при плече-лопаточном периартрите является усиление болей после инъекции, о чем уже упоминалось. Такие боли возникают обычно после первой инъекции, длятся от нескольких часов до одних суток и после приема внутрь анальгина, люминала уменьшаются, а затем и проходят. Известны и отмечены нами такие сильные боли, что больные проводят бессонную ночь и под впечатлением перенесенных болей наотрез отказываются от повторных инъекций. Нередко боли сопровождаются некоторым повышением температуры — местной и общей. Правильнее сказать, местное повышение температуры отмечено нами у всех больных вслед за инъекцией гидрокортизона, а общая температура иногда повышается на несколько часов до 38,5—39°. Сколько-нибудь заметных аллергических реакций в виде крапивницы и отеков мы не отметили. Повышенная температура держится не более одних суток, но если она не снижается и после этого срока, нужно искать причину этого в начинающемся воспалительном процессе неасептического порядка. У одного кочегара после первой инъекции гидрокортизона по поводу стойкого правостороннего плече-лопаточного периартрита около двух суток держались очень сильные боли, температура повысилась до 39°, лейкоцитоз достиг 12 000 со сдвигом в формуле белой крови влево, а местно определялась значительная припухлость в зоне дельтовидной мышцы, плотная и очень болезненная при пальпации. После нескольких внутримышечных инъекций пенициллина и приема внутрь димедрола температура снизилась до нормы, боли прошли, движения в плечевом суставе достигли объема, установленного до начала лечения гидрокортизоном. Бывают осложнения и более грозные.

И-ва В., приборист, около двух лет страдает правосторонним плече-лопаточным периартритом, лечение которого не дает улучшения. В поликлинике сделана инъекция гидрокортизона в периартикулярные ткани, после чего образовалась обширная флегмона и гнойный артрит плечевого сустава. Обширные разрывы мягких тканей и артротомия повели к ликвидации гнойного процесса, после которого наступило резкое ограничение подвижности плеча. Рентгенологически определяется мелкочаеистый остеопороз головки правой плечевой кости.

Еще более трагичным было осложнение гидрокортизонотерапии у больной, наблюдавшейся нами перед переводом ее на инвалидность, характер которой нам надлежало установить.

А-ва К., 47 лет, увлажнительница кож на кожевенном заводе. На протяжении рабочей смены поднимает обеими руками до 4000 больших и тяжелых кож и правой рукой забрасывает их в специальные камеры. При отбрасывании кожи приходится делать резкий рывок плечом, которое заносится выше уровня головы. Правосторонний плече-лопаточный периартрит установлен около двух

лет тому назад. В одной из поликлиник Ленинграда, где предшествующее длительное лечение парафином, инъекциями новокаина и ионофорезом хлора и новокаина оказалось неэффективным, в мае 1963 г. сделана инъекция 25 мг гидрокортизона с 20 мл 0,5% раствора новокаина в «область большого бугорка головки правого плеча и под акромиальный отросток лопатки». Уже к вечеру этого же дня повысилась до 39° температура, появился сильный озноб, распирающие боли в плечевом суставе, и после нескольких дней безуспешного лечения на дому больная была госпитализирована в клинику ВМОЛА им. С. М. Кирова, где был установлен панартрит плечевого сустава. Пункции плечевого сустава с последующим введением в него антибиотиков не дали улучшения, и в августе 1963 г. произведена резекция головки плеча. Выздоровление, трудоспособность утрачена. Инвалидность II группы признана профессиональной, так как основное заболевание, по поводу которого больная лечилась и получила тяжелое осложнение (плече-лопаточный периаартрит), квалифицировано как профессиональное.

Соблюдение условий антисептики не исключает возможности тяжелых осложнений после инъекций гидрокортизона. Многие тысячи периартикулярных новокаиновых блокад не дали ни одного такого грозного осложнения, как только что описанное. И наши наблюдения дополняются наблюдениями других авторов. Так, например, А. А. Аренберг (1969) описывает осложнения при лечении гидрокортизоном плече-лопаточного периаартрита. В одном случае отмечена тяжелая периартикулярная флегмона, в другом — деструкция плечевой кости. Асептический некроз кости при инъекции гидрокортизона возникает не вследствие травмы кости иглой, а в результате нарушения внутрикостного метаболизма под влиянием глюкокортикоида, попадающего в кость (Albrecht, 1967). Одного соблюдения строжайшей асептики, по-видимому, явно недостаточно для предотвращения нагноительных процессов, наступающих вслед за инъекцией гидрокортизона. Выходом из этого положения может служить обязательное применение пенициллина, добавляемого в количестве до 100 000 ЕД к раствору новокаина и гидрокортизона. После добавления пенициллина мы ни разу не видели ничего похожего на описанные осложнения.

Хирургическое лечение плече-лопаточного периаартрита. Некоторые хирурги, много лет занимавшиеся вопросами лечения плече-лопаточного периаартрита, даже не упоминают о существовании хирургического лечения этого заболевания (В. Г. Вайнштейн), другие (А. Я. Шнее) безоговорочно осуждают самую идею хирургического лечения периаартрита на том основании, что операция приведет только к образованию дополнительных рубцов в тканях, и без того подвергшихся Рубцовым изменениям. В отечественной литературе нет ни одной работы, посвященной хирургическому лечению плече-лопаточного периаартрита, и только в монографии И. Л. Крупко указывается, что, испробовав без заметного успеха различные методы лечения, он на основании собственных наблюдений убедился в исключительно высокой эффективности хирургического лечения. Последнее заключалось в удалении известковых отложений из плечевых сумок, а также в нанесении насечек на стен-

ке субакромиальной сумки и на связочно-сухожильном участке капсулы сустава. В отдельных случаях при выявленных во время операции дефектах по ходу сухожильных волокон надостной мышцы производилось ушивание дефекта. Хорошие результаты, отмеченные во всех 16 случаях оперативного лечения, И. Л. Крупко объясняет раздражением, наносимым оперативным вмешательством и способствующим разрешению вяло текущего воспаления в периапартулярных тканях.

Сложность строения плечевого сустава, большие трудности в установлении частных форм плече-лопаточного периапартрита, нечеткость обоснования подобных вмешательств вряд ли смогут способствовать широкому распространению хирургического лечения периапартрита. Во всяком случае, отсутствие сообщений по этому вопросу свидетельствует скорее об обратном.

На западе хирургическое лечение плече-лопаточного периапартрита предпринимается прежде всего в виде акромионэктомии (Armstrong, 1949; Mitcel, Shonick, 1953; Hammond, 1962), предпринимаемой обычно в случаях, не поддающихся консервативному лечению. Hammond произвел акромионэктомию 25 больным в возрасте от 25 до 63 лет, страдавшим от длительных и жестоких болей с нарушением функции плечевого сустава. Рентгенологически у некоторых из них выявлены периапартулярные обызвествления различного размера. Акромион удалялся понадкостнично из заднего разреза со стороны акромио-ключичного сочленения. Дельтовидная мышца плотно подшивалась к акромио-ключичной связке в положении отведения плеча. Операция приводила к исчезновению болей и восстановлению движений.

На основании своего опыта в хирургии стенозирующих лигаментитов запястья и пальцев мы пришли к заключению, что стеноз сухожилия длинной головки двуглавой мышцы плеча может быть излечен пересечением связки, проходящей между бугорками плеча в межбугорковой борозде. Затруднение может быть только в установлении диагноза и подборе случая изолированного стеноза. В трех случаях мы смогли наблюдать изолированный стеноз такого рода и произвели амбулаторно под местной анестезией лигаментотомию в межбугорковой борозде. Операция оказалась в этих случаях чрезвычайно эффективной, и трудоспособность оперированных больных полностью восстановилась.

Одна из оперированных нами больных на протяжении 11 лет занималась расстановкой книг на стеллажи большой библиотеки, отводя и высоко поднимая при этом правую руку. Около одного года не может работать из-за болей в плечевом суставе, часто лечится по больничному листу. Консервативное лечение, включая инъекции гидрокортизона, не приводит к заметному улучшению. Ограничено и болезненно отведение и ротация правого плеча, боли усиливаются при напряженном сгибании и разгибании правого предплечья. Пальпаторная болезненность межбугорковой борозды. Под местной анестезией разрез по ходу межбугорковой борозды. Выделено плотное рубцово измененное сухожильное влагалище сухожилия длинной головки бицепса и рассечено по желобоватому

зонду. Рана зашита наглухо после обкалывания пенициллином. Иммобилизация плеча в мягкой повязке на 7 дней. Активные движения плеча начаты на 9-й день. Через 3 недели после операции полное восстановление движений плеча. Через 6 недель приступила к своей постоянной работе. Прослежена в течение 7 лет и все эти годы работает, не испытывая болей.

Хирургическое лечение плече-лопаточного периаартрита сможет стать распространенным методом только в том случае, если мы научимся распознавать достаточно точно частные формы этого заболевания и прежде всего стенозирующие лигаментиты сухожилия двуглавой мышцы плеча. Хирургия известковых отложений и такие операции, как акромионэктомия, вряд ли станут обычными методами лечения плече-лопаточного периаартрита.

Лечение плече-лопаточного периаартрита, как уже отмечалось не раз, является задачей нелегкой, и исходы его оставляют желать пока лучшего. Об этом свидетельствуют, в частности, и результаты, полученные нами (табл. 6).

Таблица 6

**Результаты лечения плече-лопаточного периаартрита**

Метод лечения	Результаты лечения							
	непосредственные				отдаленные			
	больных	хорошие	удовлетворительные	неудовлетворительные	больных	хорошие	удовлетворительные	неудовлетворительные
Физиотерапия (УВЧ, парафинотерапия, грязелечение, ЛФК, ионофорез хлора и новокаина, соллюкс) . . . . .	306	52	116	138	167	38	43	86
Рентгенотерапия . . . .	2/	16	4	7	27	6	0	16
Ультразвук . . . . .	24	15	7	7	16	4	3	9
Новокаиновые блокады .	117	63	37	13	63	26	23	8
Гидрокортизон . . . . .	156	130	20	6	84	57	20	7
Операция . . . . .	3	3		—	3	3	—	
<b>Всего . . . . .</b>	<b>634</b>	<b>279</b>	<b>181</b>	<b>171</b>	<b>300</b>	<b>134</b>	<b>100</b>	<b>126</b>
<b>В процентах . . . .</b>	<b>100</b>	<b>44,0</b>	<b>29,0</b>	<b>27,0</b>	<b>100</b>	<b>37,2</b>	<b>27,8</b>	<b>35,0</b>

Таким образом, если непосредственные результаты лечения оказываются неудовлетворительными у 28,1%, то отдаленные результаты оказываются неудовлетворительными у 35,0% больных. Это означает, что перед каждым третьим больным хроническим профессиональным плече-лопаточным периаартритом встает очень трудный вопрос о возможности продолжения работы в своей профессии. Совершенно очевидно, что такой вопрос не может быть решен самим

больным, и все, что касается трудоспособности и профессиональной пригодности больного, должен решать врач. Решение этих вопросов является актом чрезвычайно ответственным и требует знания основ экспертизы трудоспособности.

## **ЭКСПЕРТИЗА ТРУДОСПОСОБНОСТИ**

Прежде чем перейти к рассмотрению экспертизы трудоспособности при отдельных заболеваниях, следует остановиться на некоторых общих вопросах. Во-первых, не следует забывать, что установление профессионального заболевания очень часто совсем не означает, что оно привело к нарушению, а тем более к утрате трудоспособности. Во-вторых, вопросы трудоспособности решаются в зависимости от данного заболевания, от того, насколько далеко оно зашло и насколько ограничивается трудоспособность данного больного с учетом конкретных особенностей выполняемой им работы.

Решая вопрос о трудоспособности больного, необходимо отчетливо знать о проведенном в данном конкретном случае лечении и уметь критически оценить его. Опыт показывает, что в лечении больных с профессиональными заболеваниями рук далеко не всегда рационально использованы современные методы консервативного и хирургического лечения, вовсе не использован или нерационально использован временный перевод на облегченную работу по справке ВКК или профбольничному листу. Можно отметить также и то, что нередко врачи ВКК поликлиник и медико-санитарных частей проявляют заметную тенденцию к преждевременному направлению больных на ВТЭК для перевода их на инвалидность. Такая тенденция была осуждена в приказе Министерства здравоохранения СССР № 202-м от 3/IX 1956 г. В этом приказе отмечается, что «ВКК в ряде случаев направляют на ВТЭК для переводов на инвалидность лиц, которым требовалось по состоянию здоровья предоставить только некоторые ограничения в работе, при реализации которых эти больные полностью сохранили бы трудоспособность в своей профессии без снижения квалификации и объема производственной деятельности. Лишь должным образом оценив лечение, убедившись в том, что в данном случае все средства и сроки лечения исчерпаны, а эффекта нет, врач ВКК может прийти к решению о необходимости направления больного на ВТЭК, где это решение будет подтверждено».

При решении вопроса о трудоспособности больных с профессиональными заболеваниями рук возникают следующие возможности:

- а) заболевший продолжает работу в своей профессии, но с некоторыми ограничениями;
- б) заболевший ограниченно трудоспособен.

Варианты определения степени трудоспособности могут служить основой для следующих трудовых рекомендаций:

а) временное освобождение от работы с организацией амбулаторного или стационарного лечения больного;

б) временный перевод на другую работу с целью устранения фактора перенапряжения или микротравматизации и для закрепления результатов лечения (профбольничный лист до двух месяцев);

в) предоставление облегченных условий труда, не влекущее за собой утрату или значительное снижение квалификации;

г) определение больному группы инвалидности по профессиональному заболеванию вследствие ограничения трудоспособности с последующим рациональным трудоустройством.

Первые три рекомендации обычно выносятся врачами поликлиник и медико-санитарных частей, четвертая рекомендация может быть вынесена только врачами ВТЭК. Любая из перечисленных рекомендаций имеет чрезвычайно большое значение для больного, для предприятия, на котором он работает, и, в конечном итоге, для нашего государства.

Вопросы экспертизы трудоспособности больного периартритом возникают на всех этапах заболевания. В периоды обострения болей и ограничения функции плечевого сустава (ограничение отведения и ротации плеча) проводится лечение по больничному листу. После ликвидации острых болей и при некотором повышении объема движений в плечевом суставе больной может быть допущен к работе, но не к основной, а облегченной. Перевод на облегченную работу может быть осуществлен по справке ВКК, но при этом следует помнить, что только 2 недели работы по такой справке оплачиваются из расчета среднего заработка больного, после чего оплачивается фактически выполняемая им работа. Если двухнедельного пребывания на облегченной работе по справке ВКК явно недостаточно для закрепления результатов лечения, больной имеет право на получение профбольничного листа сроком до двух месяцев. Только после продолжающегося лечения и выполнения облегченной работы, когда имеется достаточно оснований считать полученные результаты стойкими, больной допускается к своей постоянной работе.

Длительность лечения по больничному листу и последующего долечивания по профбольничному листу не должны смущать врачей, склонных нередко считать возможно более раннюю выписку больных на основную работу каким-то достижением. Опыт показывает, что «скоростное» лечение плече-лопаточного периартрита (как, впрочем, и всех других профессиональных заболеваний опорно-двигательного аппарата) имеет весьма ощутимую теневую сторону в виде очень скоро наступающего рецидива, лечение которого потребует еще больше времени. Учитывая длительность пребывания на облегченной работе, не следует довольствоваться констатацией самого факта использования профбольничного листа. На практике известно совсем немало случаев, когда больной, получивший профбольничный лист, переводится на работу, мало чем отличающуюся от основной, и не получает, по существу, нужного ему режима. Длительность

временного перевода на облегченную работу обуславливается и степенью ограничения функции плечевого сустава, и особенностями работы, выполняемой данным больным. В профессиях, связанных с особо выраженной нагрузкой на плечевой сустав (штукатуры, маляры, электросварщики, монтажники, проходчики, садчики и съемщики кирпича, ткачихи и т. д.), продолжительность таких переводов должна быть максимальной (2 месяца).

Экспертиза трудоспособности становится особенно ответственной в тех случаях, когда длительное лечение с использованием перевода на облегченную работу все же оказывается неэффективным или нестойким, когда заболевание отличается склонностью к рецидивам и приводит при медленном прогрессировании к возрастающему ограничению функции плечевого сустава. В этих случаях встает вопрос об ограничении трудоспособности, о непригодности больного к продолжению работы в данной профессии, о необходимости перекалфикации.

В некоторых случаях постоянное трудоустройство на другой работе не связано с утратой квалификации (например, перевод кочегара, работавшего на подаче твердого топлива, на работу в механизированную кочегарку), но гораздо чаще такой перевод связан с утратой или же значительным снижением квалификации, и тогда больного следует направить на ВТЭК. для перевода на инвалидность. Необходимость в такого рода направлении становится особенно ощутимой при двустороннем периартрите, а также при его сочетаниях с другими заболеваниями рук.

## НАРУЖНЫЙ ЭПИКОНДИЛИТ ПЛЕЧА

Первые описания заболевания, известного в настоящее время под названием эпикондилита плеча, появились задолго до того, как стал известен самый термин «эпикондилит». Runge (1873) и Remack (1894) обратили внимание на своеобразное заболевание, протекающее с длительными и упорно не поддающимися лечению болями в области надмышелков плеча. Bernhardt (1896) описывает «малоизвестную форму профессиональной невралгии» в зоне наружного надмышелка плеча и связывает это заболевание с перенапряжением мышц, отходящих от него. В том же году Couderc опубликовал в Тулузе диссертацию о «Новой форме профессионального заболевания работников ручного труда, по-видимому, обусловленной частичным разрывом сухожилий надмышелка». Работы Bernhardt и Couderc не привлекли к себе внимания, остались незамеченными, и после их опубликования уже описанное заболевание несколько раз заново открывалось и описывалось под различными названиями. Fere (1897) предлагает называть стойкие боли в зоне надмышелков плеча «эпикондиалгией». Bahr (1900), Marschall (1907), Preiser (1910) отмечают, что стойкие боли в зоне наружного надмышелка плеча, сопровождающиеся слабостью в руке, часто наблюдаются у тенни-

систов, и вводят в литературу название «теннисный локоть» (Tennis elbow), «теннисная болезнь». В 1910 г. независимо друг от друга Vulliet и Franke описывают уже известное и довольно подробно до них описанное заболевание под названием «эпикондилит плеча», и, как это нередко бывает, именно эти авторы признаются первооткрывателями эпикондилита плеча, а предложенное ими название стало наиболее употребительным. Только в англо-американской литературе чаще всего употребляется название Tennis elbow. В отечественной литературе и в официальном списке профессиональных заболеваний фигурирует «эпикондилит плеча».

Только за последние 20 лет в зарубежной литературе опубликовано около двухсот работ об эпикондилите плеча, и среди них, наряду с краткими сообщениями, имеются большие исследования, в которых подытоживается опыт многих сотен наблюдений (Mauger, 1955; Pflug H Lunda, 1955; Goldie, 1964, и др.).

Первое упоминание об эпикондилите плеча сделал в отечественной литературе Н. А. Богораз, который в своей книге «Повреждения и заболевания локтевого сустава и предплечья» (1914) сообщил, что «причиной теннисного локтя является чрезмерное сокращение плечевой мышцы и супинатора и натяжение ладонной части боковой лучевой связки». В дальнейшем об эпикондилите плеча писали В. П. Недохлебов (1926), И. А. Голяницкий (1927), В. М. Перельман (1926), Д. И. Нагорный (1929), но после них об этом заболевании в нашей литературе не упоминается почти на протяжении 30 лет. Начиная с 1957 г. различные стороны клиники, и лечения эпикондилита плеча освещаются нами и нашими сотрудниками (М. А. Элькин, 1957—1969; А. В. Евсюкова, 1959; Я. Д. Шохман, 1959; И. С. Брейдо, 1963; М. М. Бронштейн и В. Г. Терентьева, 1965; И. Н. Смирнов, 1965, 1969, и др.).

### **КЛИНИКА И ДИАГНОСТИКА НАРУЖНОГО ЭПИКОНДИЛИТА ПЛЕЧА**

Клиническая картина наружного эпикондилита плеча весьма отчетлива, симптоматика односторонняя и характерна, диагностика не представляет особых трудностей. Течение отличается длительностью, упорством, склонностью к рецидивам.

Наружный эпикондилит плеча может начинаться остро, и в этих случаях всегда имеется указание либо на непосредственную травму наружного надмышелка плеча, либо на какое-нибудь очень значительное и сверхобычное напряжение руки, связанное с поднятием большой тяжести, особенно сделанным рывком, крутым и тяжелым поворотом рычага или колеса, каким-либо другим движением, при совершении которого имела место очень напряженная пронация или супинация предплечья с форсированным сгибанием или разгибанием его. Острое начало наружного эпикондилита встречается, по нашим данным, не чаще 5%, может считаться не-



типичным и относится к категории посттравматических. Что касается профессионального наружного эпикондилита плеча, то для него как раз наиболее типичным и обязательным является постепенное и довольно медленное развитие, и больной не только не знает и не может назвать день начала заболевания, но, как правило, весьма неуверенно называет месяц, в котором оно началось.

Наружный эпикондилит плеча всегда начинается с появления болей в области наружного надмышелка, и эти боли описываются больными по-разному — как ноющие, тянущие, давящие, режущие и, очень редко, как жгучие. Боли в зоне наружного надмышелка плеча в начале заболевания возникают только во время работы и не всякой работы, а связанной с необходимостью производить напряженную пронацию и супинацию предплечья в сочетании со сгибанием и разгибанием его. Постепенно боли в области наружного надмышелка плеча усиливаются, начинают возникать и при относительно небольшом напряжении руки, и это вынуждает больного все чаще делать паузы в работе и все больше удлинять эти паузы. В некоторых случаях уже через 2—3 недели, а иногда и через несколько недель периоды вынужденного покоя становятся все более продолжительными, а попытки сократить затянувшуюся паузу становятся все менее успешными. Проходит совсем немного времени, и боли в области наружного надмышелка плеча заметно беспокоят не только во время напряженной работы, но и при выполнении целого ряда ненапряженных движений в локтевом суставе, не связанных с работой. Больные все более отчетливо замечают, что не могут поднять и пронести на вытянутой руке даже совсем небольшую тяжесть, удержать на вытянутой руке тарелку седой, не могут повернуть ключ в замке, если это связано с небольшим усилием, не могут нарезать хлеб. Женщины отмечают, что очень рано и очень заметно утрачивается возможность выкрутить мокрое белье, провести утюжку платья. Подавляющее большинство больных уже через 4—5 недель после появления болей отмечает, что становится трудно и больно полностью выпрямить руку в локте, даже если разгибание производится без всякого напряжения. В то же время все без исключения больные отмечают, что, если рука находится в согнутом положении, а предплечье в положении, среднем между пронацией и супинацией, боли исчезают или становятся едва ощутимыми.

Уже в самом начале заболевания, когда больные еще справляются с обычной работой, но отмечается значительное усиление болей от прикосновения к надмышелку, они принимают меры предосторожности против такой травматизации надмышелка — обертывают локтевой сустав платком или повязкой, надевают на руку импровизированные муфты и т. п.

Проходит еще немного времени, и больные отмечают слабость в руке, усиление болей при самом небольшом напряжении руки. Становится не только трудно, но просто невозможно удержать в вытянутой или полусогнутой в локте руке деталь, инструмент

или дома стакан с чаем, тарелку супа — больной нередко роняет их. Именно в это время продолжение работы становится невозможным, и чаще всего на этом этапе больные обращаются к врачу. До обращения к врачу многие больные самостоятельно лечатся компрессами, натираньями, теплом (грелками, горячим песком и т. д.).

Боли при наружном эпикондилите плеча носят обычно строго локальный характер, и только у 4% больных мы смогли отметить иррадиацию болей в дистальном направлении к шиловидному отростку лучевой кости. Различного рода парестезии на больной руке никогда не связаны с эпикондилитом плеча и наблюдаются только при сочетании этого заболевания с вегетативным полиневритом или различного рода невралгиями и радикуло-плекситами. Усиление болей в руке в ночное время также нетипично для больных, страдающих наружным эпикондилитом плеча, и, хотя такого рода жалобы не исключают эпикондилита, чаще всего они свидетельствуют о наличии, помимо эпикондилита плеча, таких заболеваний, как радикуло-плексит или полиневрит.

Исследование больного, страдающего эпикондилитом плеча, требует внимания и должно проводиться с определенной последовательностью. Еще до того, как начинается само обследование, нередко обращает на себя внимание манера больного держать больную руку. Можно без особого труда заметить, что он щадит больную руку и старается разгибать ее по возможности неполно. Это становится особенно заметно, когда больной раздевается, стягивает рубашку, снимает платье, а когда больной уже разделся и становится перед врачом, то его здоровая рука свободно вытянута вдоль туловища, тогда как больная невольно удерживается в несколько или подчеркнуто согнутом положении.

Тщательный осмотр плеча и предплечья в подавляющем большинстве случаев не дает чего-либо существенного — нет ни припухлости в области надмышелка плеча, ни покраснения кожи, ни какой-либо асимметрии. Лишь в редких случаях посттравматического эпикондилита удастся увидеть ссадину или рассасывающуюся гематому в зоне надмышелка плеча. Довольно часто наблюдаемая в зоне надмышелка плеча гиперемия или даже пигментация кожи является результатом применения больным грелок, компрессов, натираций, смазывания йодом. Если к тому же больные повязывали руку или носили всякого рода муфты, можно отметить и некоторое местное повышение температуры, которое, конечно, нельзя рассматривать как симптом эпикондилита.

У 92% обследованных нами больных отмечено некоторое ограничение объема движений в локтевом суставе. Прежде всего это относится к разгибанию предплечья. Активное разгибание предплечья осуществляется больным без особого труда и безболезненно до 160—170°, а полное разгибание до 180° оказывается из-за возникающих болей невыполнимым или трудно выполнимым. Что касается пас-

сивного разгибания предплечья, то его медленно и последовательно удается осуществить полностью, хотя при этом и появляются боли в области наружного надмышелка плеча. Пронация и супинация предплечья, находящегося в слегка согнутом положении, выполняются больным полностью и не вызывают болей, но при полностью разогнутом предплечье и пронация, и супинация несколько болезненны и немного ограничены. Совсем другая картина возникает при напряженной пронации и супинации — эти движения вызывают отчетливую боль в области наружного надмышелка плеча. Лучше всего этот симптом проверяется при поворачивании туго перемещающегося ключа или фиксированной руки исследующего врача.

Исключительно большое значение для диагностики наружного эпикондилита имеют симптомы Thomsen, Welsch и определение силы сжатия кисти руки при помощи динамометра Коллена (динамометрия). Эти симптомы можно отнести к постоянным; по крайней мере, при обследовании более 1000 больных мы отметили их во всех без исключения случаях.

Симптом Thomsen (Томсена), или симптом выпадения напряженной тыльной флексии, заключается в том, что при попытке удержать сжатую в кулак кисть руки в положении тыльной флексии (экстензии) больной испытывает острую боль в области наружного надмышелка плеча и одновременно "с ее возникновением вынужден прекратить сопротивление, после чего кисть сразу же переходит в положение ладонной флексии (рис. 11). Особенно отчетливым и ярким становится этот симптом, если он испытывается одновременно на обеих руках. Показав больному, как следует сложить руки в исходное положение, и разъяснив ему, что он должен сопротивляться попыткам врача изменить заданное положение рук, мы захватываем сложенные в кулак кисти больного и стараемся перевести их в положение ладонной флексии. Следует иметь в виду, что перевести руку здорового человека из положения экстензии в положение ладонной флексии не представляется возможным даже в том случае, когда врач гораздо сильнее обследуемого, и это совершенно понятно, поскольку приходится преодолевать большую силу разгибателей, приложенную к очень короткому рычагу, образованному пястными

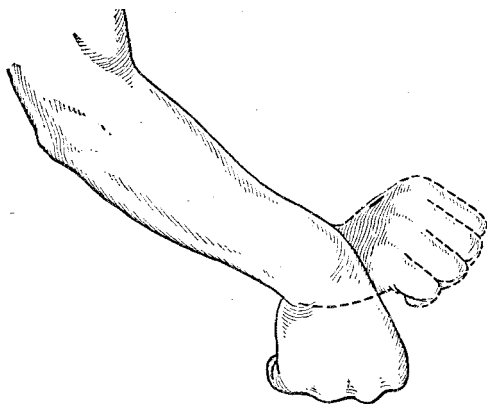


Рис. 11. Схема выявления симптома Томсена при переводе сжатой в кулак кисти из тыльного сгибания в ладонное.

костями. При эпикондилите сопротивление оказывается невозможным вследствие напряжения разгибателей, отходящих от наружного надмышелка, подвергающегося тракции.

Симптом Welsch, или «симптом выпада», заключается в том, что при выбрасывании руки вперед наподобие фехтовального выпада при одновременной супинации предплечья в области наружного надмышелка плеча появляется сильная боль, а полное выпрямление руки, как правило, не удается. И в этом случае появление болей связано с энергичной тракцией надмышелка отходящими от него разгибателями. Инфильтрация зоны надмышелка раствором новокаина приводит к исчезновению симптомов Томсена и Уэлша.

Большое значение показателей динамометрии для диагностики наружного эпикондилита плеча обусловлено их постоянством, а также тем, что они объективно подтверждают отмечаемую всеми больными слабость руки, невозможность выполнения достаточного для выполнения работы сжатия. Само собой разумеется, что эти же показатели в динамике имеют весьма существенное значение для оценки эффективности проведенного лечения и решения вопроса о трудоспособности и профессиональной пригодности. Значение динамометрии для диагностики наружного эпикондилита плеча давно отметили В. П. Недохлебов, Д. И. Нагорный, Jungmann и др. В. П. Недохлебов утверждал, что только на основании одних низких показателей динамометра и болей в области наружного надмышелка плеча, возникающих при сжатии динамометра, можно с полной достоверностью ставить диагноз наружного эпикондилита плеча. Для получения возможно более объективных показателей динамометра, для исключения сознательного занижения больным данных динамометрии, ее нужно, во-первых, проводить одновременно на обеих руках и, во-вторых, повторять не менее трех раз. Мы рекомендуем проводить динамометрию следующим образом. Исследуемый больной сидит за столом, сжимаемые им динамометры Коллена располагаются перпендикулярно к плоскости стола, на котором лежат предплечья больного. Сжатие динамометров производится по сигналу врача одновременно. Полученный результат записывается. После короткого (около минуты) отдыха исследование повторяется еще два раза, причем динамометры укладываются в руки больного циферблатом, обращенным к ладоням. Интервал необходим для отдыха, для некоторого успокоения от боли, причиненной больной руке проведенным сжатием. При исключении каких-либо элементов агравации каждое последующее сжатие динамометра даст всегда несколько меньшую цифру, чем предыдущее. Никогда второе, а тем более третье сжатие не даст первоначальной цифры, тем более никогда она не может оказаться больше предшествующей. Всегда каждое последующее исследование покажет снижение силы сжатия на 2—4 кг и более, и это будет наблюдаться и на больной, и на здоровой стороне.

Сравнение показателей динамометров показывает, что на больной стороне имеется отставание на 10—15 *и*г и более, т. е. сила

сжатия больной руки резко понижается. Эта разница в показаниях динамометров становится тем более значительной, что чаще всего больной оказывается правая рука, которая в норме способна сжать динамометр с большей силой, чем левая рука. Следовательно, если показатели правой (больной) и левой (здоровой) руки соответственно равны 12 и 34 кг, то истинная разница будет несколько выше, чем 22 кг. В этом удастся убедиться, когда больной выздоравливает или когда повторное исследование производится после тщательной анестезии зоны надмышелка больной руки.

Поверхностная пальпация надмышелка плеча не дает каких-либо указаний на уплотнения или патологические образования в мягких тканях зоны наружного надмышелка. В то же время более энергичная пальпация вызывает болезненность на небольшом участке наружного надмышелка, а иногда и несколько дистальнее его по ходу отходящих от него разгибателей. Очень важно убедиться в том, что нет болезненности по ходу плече-лучевого сочленения, которое без труда определяется в момент легкой пронации — супинации предплечья. Никогда не следует начинать пальпацию с самой болезненной зоны, с надмышелка плеча. Вначале следует ошупать отдаленные от надмышелка места, определить консистенцию разгибателей и, продолжая пальпацию, продвигаться постепенно и методически, не изменяя силы давления, к надмышелку. Не следует фиксировать внимания больного на пальпации, не нужно спрашивать его об ощущениях, испытываемых им. Нужно лишь следить за поведением больного, за выражением его лица — оно красноречивее и достовернее всяких слов подскажет, когда и в каком месте возникнут боли и какова их интенсивность. Слова больного только немного уточнят, что боли были сильными, очень сильными, нестерпимыми и т. д. — в зависимости от темперамента и выносливости больного. А степень давления, вызвавшего боль, определит сам врач — иногда это будет несильное прикосновение, иногда нажим.

Для диагностики и дифференциальной диагностики наружного эпикондилита плеча весьма существенное значение имеет рентгенологическое исследование. Впервые рентгенологические исследования при эпикондилите плеча выполнил Momburg (1910), который считал, что самым характерным признаком этого заболевания является периостит. Bergman (1924) утверждал, что рентгенологическое исследование может выявить некоторые признаки эпикондилита плеча только в случаях, когда заболевание длится более полугода, а в случаях более ранних обычно видимых на рентгенограмме изменений не выявляется. Д. С. Кузьмин (1940) на основании рентгенологического исследования 55 больных эпикондилитом плеча приходит к выводу, что имеется прямая зависимость между частотой видимых на рентгенограмме изменений, профессиональным стажем больных и давностью заболевания. У 24 больных рентгенологических изменений не найдено, у 18 больных найдены костные изменения в виде очаговой резорбции корки надмышелка и мышелка плечевой

кости, у 13 больных определялись уплотнения в мягких тканях вблизи надмыщелка плеча. Д. С. Кузьмин обращает внимание на то, что у каждого четвертого больного с эпикондилитом плеча параллельно с изменениями, присущими эпикондилиту, имелись изменения в самом локтевом суставе по типу деформирующего артроза, а также образование шпор локтевого отростка. Wiesner (1952) при рентгенологическом обследовании 116 больных эпикондилитом плеча только у 13 выявил изменения в виде периостальных наслоений. Н. С. Толстопятова (1961) при обследовании 233 больных наружным эпикондилитом плеча различной давности нашла у 125 из них рентгенологические изменения, причем отметила совершенно отчетливую зависимость частоты и выраженности этих изменений от давности заболевания; реже всего они встречались у больных, страдавших эпикондилитом плеча до 3 месяцев, чаще всего — у болевших более 3 лет.

Рентгенологическое исследование проведено у 507 наших больных, и на основании этих наблюдений представляется возможным оценить значение этого исследования для диагностики, в особенности ранней, наружного эпикондилита плеча. Прежде всего отмечается отчетливо выраженная прямая зависимость частоты положительных рентгенологических симптомов эпикондилита в зависимости от давности заболевания (табл. 7).

Таблица 7

**Частота рентгенологических симптомов наружного эпикондилита плеча в зависимости от давности заболевания**

Давность заболевания	Количество больных		
	всего	с рентгенологическими симптомами	без рентгенологических симптомов
До 3 месяцев . . . . .	85	19	66
От 4 до 6 месяцев . . . . .	91	39	52
От 7 до 12 » . . . . .	121	74	47
От 1 года до 2 лет . . . . .	109	77	32
Более 2 лет . . . . .	101	74	27
<b>Всего . . . . .</b>	<b>507</b>	<b>283</b>	<b>224</b>
<b>В процентах . . . . .</b>	<b>100</b>	<b>55,8</b>	<b>44,2</b>

Из таблицы видно и то, что в первые месяцы заболевания положительные рентгенологические признаки наружного эпикондилита плеча выявляются только у 58 из 176 больных (32,9%) и, таким образом, существенного значения для ранней диагностики не имеют.

А. В. Гринберг считает, что рентгенологические изменения при эпикондилитах плеча зависят от профессионального стажа. Подобной зависимости мы не отметили. От стажа работы зависит частота

заболеваемости в определенных профессиональных группах, но это уже совсем другое дело.

Рентгенологические признаки наружного эпикондилита плеча бывают двух видов. Во-первых, они проявляются в виде ограниченной краевой резорбции кортикального слоя надмышелка или наружного суставного края плеча, причем контур кортикального слоя шероховатый, неровный. Во-вторых, наряду с изменениями в кортикальном слое или без них, определяются разнообразные параоссаль-

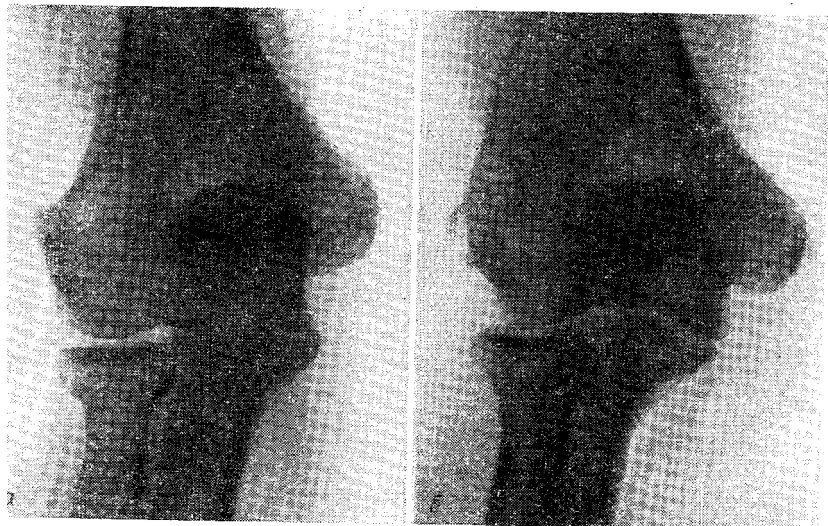

Рис. 12. Параоссальные контрастные тени у наружного надмышелка плеча при наружном эпикондилите (рентгенограммы).

Объяснение в тексте.

ные обызвествления, занимающие типичное место рядом с надмышелком плеча и охватывающие его выпуклый контур. Эти обызвествления имеют форму запятой, заостряющейся к периферии, или капли (рис. 12). Параоссальные тени весьма интенсивны, гомогенны, контуры их четкие. Тень обызвествления обычно накладывается на контур кости, но довольно часто удается видеть, что контур надмышелка находится на некотором расстоянии от тени параоссального обызвествления. Изредка в области надмышелка образуется узура. На схематическом рис. 13 представлены варианты рентгенологических симптомов наружного эпикондилита плеча.

При повторных рентгенологических исследованиях, проведенных с большими интервалами, нередко удается отметить, что морфологические признаки эпикондилита прогрессируют в размерах и интенсивности плотности, хотя клинические признаки эпикондилита

стали менее выраженными или вовсе исчезли. Рентгенологические признаки эпикондилита плеча (в отличие от таковых при плече-лопаточном периартрите) отличаются стойкостью и остаются отчетливо выраженными даже в случаях полного клинического выздоровления. На основании наблюдений, проведенных у оперированных больных, мы считаем, что параоссальные обызвествления при эпикондилите плеча локализуются в тканях, непосредственно прилегающих к надмышелку плеча, — связках, сухожильных волокнах и мышцах — и образуются на месте бывших кровоизлияний, возникших в результате микротравматизации.

Н. С. Толстопятова отмечала в параоссальных отложениях при эпикондилите плеча метапластические образования костной ткани, что только подтверждает их связь с экстравазатом. П. В. Сиповский

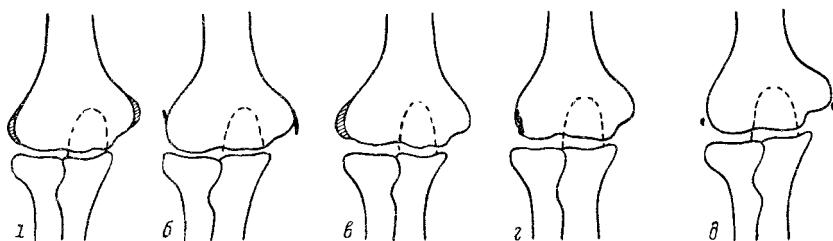


Рис. 13. Схематическое изображение различных рентгенологических картин при эпикондилите плеча.

*а* — гомогенное уплотнение на широком основании; *б* — параоссальное обызвествление; *в* — шпигвидные уплотнения; *г* — краевая резорбция надмышелка; *д* — плоские остеофиты.

отмечает способность фокусов кровоизлияний активизировать местные тканевые процессы в сторону появления в них остеопластических потенций, причем наиболее благоприятные условия для оссификации экстравазатов создаются в предварительно поврежденной мышечной ткани. Рассматривая начальные явления наружного эпикондилита плеча как следствие множественных надрывов мышц и связок в зоне надмышелка плеча, нетрудно объяснить и появление параоссальных образований, состоящих из солевых отложений и способных частично к оссификации.

Среди 283 больных с отчетливыми рентгенологическими признаками наружного эпикондилита плеча у 32 (11,3%) обнаружены также рентгенологические признаки деформирующего артроза локтевого сустава, а у 4 выявлена картина расслаивающего остеохондрита. Подавляющая часть этих больных, и среди них все с расслаивающим остеохондритом, длительно подвергалась действию вибрации (обрубщики, электролизники алюминиевых заводов).

Представляется весьма желательным правильно оценить значение рентгенологического исследования для диагностики эпикондилита плеча. На основании достаточно большого числа наблюдений



мы полагаем, что для ранней и своевременной диагностики эпикондилита плеча рентгенологическое исследование не имеет никакого значения, так как у подавляющего большинства больных видимые на рентгенограмме признаки эпикондилита появляются лишь тогда, когда заболевание может считаться хроническим. Клиническая картина эпикондилита плеча одинаково отчетливо выражена в случаях, протекающих с рентгенологическими признаками и без них, а, кроме того, при наличии рентгенологических признаков может не быть ни одного симптома эпикондилита, и трудоспособность обладателя параоссальных теней несколько не ограничена. Значение рентгенологического исследования становится весьма ощутимым при дифференциальной диагностике эпикондилита и артрозов, остеоартрозов, расслаивающего остеохондрита локтевого сустава, которые иногда сопутствуют эпикондилиту, отягощая его течение и создавая особые условия для лечения, прогноза и принятия экспертных заключений. Важно помнить о том, что ненахождение рентгенологических признаков эпикондилита плеча на любом этапе заболевания не может служить основанием для отказа от диагноза «эпикондилит плеча», если для этого имеются достаточно убедительные данные клинического обследования.

Пол. Отдельные сообщения о преимущественном или даже подавляющем преобладании того или иного пола среди болеющих эпикондилитом плеча базируются на результатах обследования определенных профессиональных групп. Например. Д. И. Нагорный на основании обследования машинистов и помощников машиниста паровозов и В. П. Недохлебов на основании обследования металлургов пришли к заключению, что наружный эпикондилит плеча встречается только у мужчин. Иначе и быть не могло, поскольку в этих профессиональных группах не было ни одной женщины. В то же время известно, что по мере большего участия женщин в промышленном производстве меняются и соотношения между болеющими эпикондилитом плеча мужчинами и женщинами. При этом можно сослаться на данные Maurer (1955), который установил, что в Швейцарии в 1933 г., на 1 болевшую эпикондилитом женщину приходилось 12 мужчин, а через 20 лет, когда резко изменилось соотношение между мужчинами и женщинами, занятыми в промышленности, на 1 болевшую эпикондилитом женщину приходилось 7 мужчин. По нашим данным, опубликованным в 1963 г., среди больных эпикондилитом плеча было 56,2% женщин и 43,8% мужчин. На основании данных, которыми мы располагали к концу 1968 г., эти соотношения несколько изменились — 51,7% женщин и 48,3% мужчин. При этом очень важно иметь в виду, что подавляющее большинство наблюдавшихся нами женщин с эпикондилитом плеча выполняло работу с большим напряжением рук почти в тех же профессиях, что и мужчины.

Возраст. Отмечено, что дети не болеют эпикондилитом плеча. Это можно, по-видимому, объяснить тем, что детские игры и гимнастические упражнения протекают без длительных, напряженных

и стереотипных движений руками, столь обычных в многочисленных профессиях взрослых людей. Немалое значение имеют, конечно, и возрастание с возрастом стажа работы, и такие факторы, как увеличение ригидности мышечно-сухожильного аппарата, повышение склонности тканей к дистрофическим процессам и понижение их возможностей к репарации.

Мы не наблюдали больных наружным эпикондилитом плеча моложе 23 лет. Наблюдавшиеся нами 1138 больных наружным эпикондилитом плеча распределяются по возрасту следующим образом:

21—30 лет. . . . .	94 ( 8,2%)
31—40 » . . . . .	314 (27,5%)
41—50 » . . . . .	582 (51,1%)
51—60 » . . . . .	148 (13,2%)

**Локализация.** Преобладание правостороннего наружного эпикондилита отмечается всеми авторами, которые усматривают в этом факте подверженность заболеванию наиболее нагружаемой руки. Насколько заметно преобладание правостороннего эпикондилита плеча, видно из данных, приведенных в табл. 8.

*Таблица 8*

**Локализация наружного эпикондилита плеча**

Авторы	Наблю-дений	Рука		
		правая	левая	обе
М. М. Бронштейн, В. Г. Терентьева	44	38	5	1
М. Я- Дьяченко, Н. И. Рогожин . .	28	21	7	
Н. С. Морозов, В. Г. Аникеев . . . .	92	71	18	3
В. А. Поткин-Посадский . . . . .	41	35	5	1
	125	89	33	3
М. А. Элькин . . . . .	1138	792	259	87
Beckmann . . . . .	33	19	10	4
Maurer . . . . .	512	340	170	2
Pflug, Lunda . . . . .	96	76	13	7
Zollinger . . . . .	467	330	137	—
<b>Всего . . . . .</b>	<b>2576</b>	<b>1811</b>	<b>657</b>	<b>108</b>
<b>В процентах . . . . .</b>	<b>1000</b>	<b>702</b>	<b>255</b>	<b>43</b>

Следует отметить, что среди наблюдавшихся нами 259 больных левосторонним наружным эпикондилитом плеча было 28 (10,4%) левшей. Этот штрих в какой-то мере лишний раз подтверждает особую подверженность к заболеванию эпикондилитом наиболее нагружаемой руки. Что касается левостороннего эпикондилита у прав-

шей, то в большинстве случаев это удастся объяснить особенностями работы, связанной с большей нагрузкой на левую руку. В некоторых случаях левая рука оказывалась наиболее нагружаемой из-за неполноценности правой руки (контрактура Дюпюитрена, посттравматические деформации правой кисти и т. п.). Небезынтересно и то, что у 72 из 87 наших больных с двусторонним наружным эпикондилитом плеча первой заболевала правая рука и лишь спустя некоторое время, когда нагрузка переходила на левую руку, заболевала и она. У левшей, как правило, вначале заболевала левая рука, а вслед за ней и правая.

**Дифференциальная диагностика наружного эпикондилита плеча.** Клиническая картина наружного эпикондилита плеча выражена настолько отчетливо и заболевание протекает настолько однотипно, что диагностика его не представляет особых трудностей. Однако не следует забывать о возможном сочетании эпикондилита с некоторыми топографически близкими ему заболеваниями или о самостоятельном существовании таких заболеваний, как артрозы и артриты локтевого сустава, расслаивающий остеохондрит (болезнь Кенига), бурситы в зоне наружного надмышелка плеча.

При артрозах, артритах и артрозо-артритах локтевого сустава движения будут болезненными и ограниченными не только при максимальном разгибании предплечья, но также и при выполнении сгибания, пронации и супинации, проходящих без всякого напряжения. Пальпаторная болезненность окажется выраженной вне наружного надмышелка плеча, а соответственно плече-лучевому сочленению, над локтевым отростком и в локтевой ямке. При наличии выраженного симптома Велша будет отсутствовать постоянный для эпикондилита симптом Томпсона. Чрезвычайно показательная для эпикондилита плеча разница в результатах динамометрии не отмечается при заболеваниях самого локтевого сустава.

Бурсит в области наружного надмышелка плеча встречается чрезвычайно редко, и при этом отмечается видимая в этой области припухлость, прощупываемая даже в случаях очень небольших размеров бурсита. Смещение в сторону немного болезненной сумки позволяет установить безболезненность надмышелка плеча. Кроме того, при бурсите надмышелковой сумки никогда не отмечается симптомов Томпсона и Велша, не бывает понижения силы сжатия кисти.

Расслаивающий остеохондрит протекает очень сходно с артрозом локтевого сустава, ко при нем могут быть еще и остро наступающие боли с одновременно возникающим резким ограничением объема движений в локтевом суставе из-за внутрисуставного ущемления так называемой суставной мышцы. Одновременно с внезапно наступившим резким ограничением движений в локтевом суставе при этом появляется припухлость сустава. Само собой разумеется, что в таких случаях исключительно большое значение для диагностики приобретает рентгенологическое исследование.

## ОЧЕРК АНАТОМИИ ОБЛАСТИ НАРУЖНОГО НАДМЫШЕЛКА ПЛЕЧА И ПАТОЛОГИЧЕСКОЙ АНАТОМИИ НАРУЖНОГО ЭПИКОНДИЛИТА ПЛЕЧА

К наружному надмышелку плеча кольцеобразно прикрепляются и берут свое начало локтевая мышца (*m. anconeus*), локтевой разгибатель кисти (*m. ext. carpi ulnaris*), общий разгибатель пальцев (*m. ext. digitorum communis*), длинный и короткий лучевые разгибатели кисти (*mm. ext. radialis longus et brevis*), плечелучевая мышца (*m. brachioradialis*), супинатор (*m. supinator*) (рис. 14).

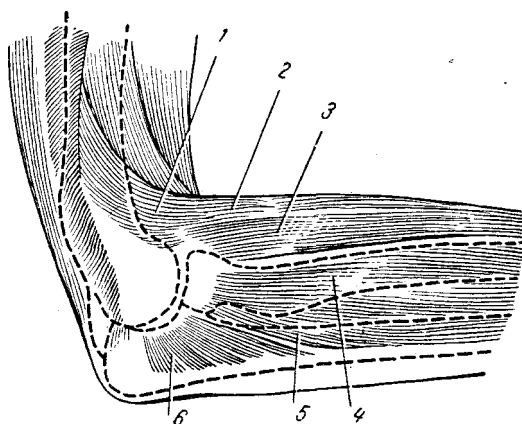


Рис. 14. Мышцы, отходящие от наружного надмышелка плеча.

1 — *m. brachioradialis*; 2 — *m. extensor carpi radialis longus*; 3 — *m. extensor carpi radialis brevis*; 4 — *m. extensor digitorum*; 5 — *m. extensor carpi ulnaris*; 6 — *m. anconeus*.

На верхней полуокружности наружного надмышелка в него вплетаются волокна медиальной головки трехглавой (*m. triceps*) и плечевой (*m. brachialis*) мышц. На передней и нижней поверхности надмышелка возникает боковая лучевая связка (*lig. collaterale radialis*), с которой достаточно интимно связаны общий разгибатель пальцев (*m. ext. digitorum communis*), короткий лучевой разгибатель кисти (*m. ext. carpi radialis brevis*), соб-

ственный разгибатель V пальца (*m. ext. digiti quinti proprius*) и супинатор.

Фасции плеча плотно прикрепляются к наружному надмышелку и интимно связаны с надкостницей и сухожилиями мышц.

Зона прикрепления сухожилий, апоневрозов и связок к надмышелкам плеча представляет собой своеобразное анатомическое образование — энтез или инсерцию — где соприкасаются различные и иногда плохо дифференцированные ткани, имеющие общее мезенхимальное происхождение.

Кровоснабжение наружного надмышелка плеча осуществляется четырьмя крупными артериями: *a. collateralis media*, *a. collateralis radialis*, *a. interossea recurrens*, *a. recurrens radialis* (рис. 15).

Иннервация наружного надмышелка плеча осуществляется ветвями лучевого нерва и крупным кожным нервом (*p. cutaneus anti-brachii dorsalis lat*), являющимся конечной ветвью *p. musculo cu-*

taneus и проходящим несколько латеральнее локтевого отростка. Наиболее существенными из этих нервных ветвей являются г, muscularis anconeï.r. profundus radialis, г. superficialis n. radialis (рис 16).

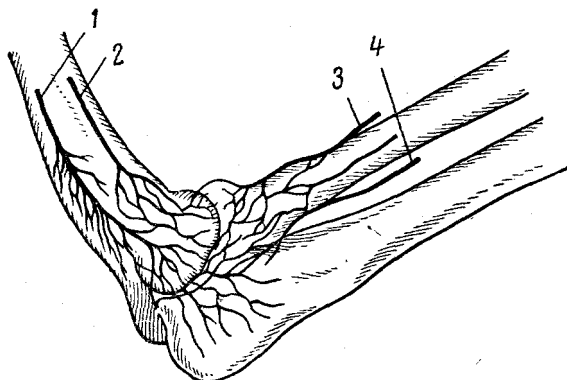


Рис. 15. Кровоснабжение наружного надмышелка плеча.

/ — a. collateralis media; 2 — a. collateralis radialis; 3 — a. recurrens radialis; 4 — a. interossea recurrens.

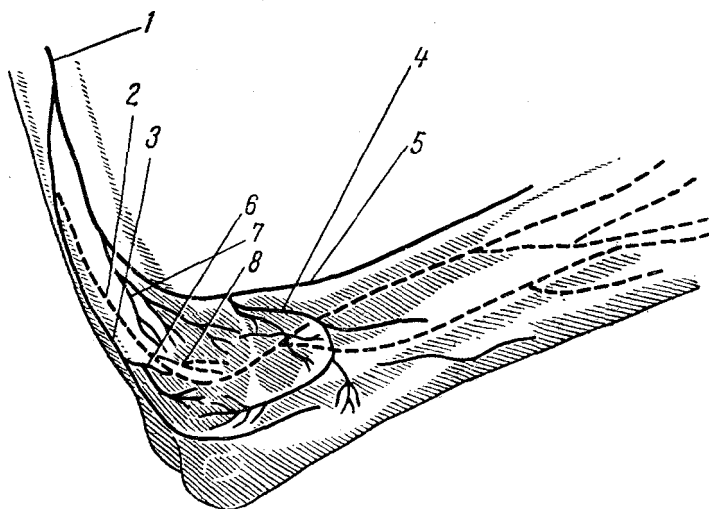


Рис. 16. Иннервация наружного надмышелка плеча.

/ — n. radialis; 2 — n. cutaneus antebrachii posterior; 3 — r. muscularis anconeï; 4 — r. profundus n. radialis; 5 — r. superficialis n. radialis; 6, 7 — r. collateralis; 8 — epicondylus lateralis.

Слизистая сумка в области наружного надмышелка плеча встречается чрезвычайно редко, и некоторые анатомы (например, Lanz и Wachsmuth) делают особое примечание о непостоянстве этого обра-

зования. Goldie, оперировавший 58 больных с наружным эпикондилитом плеча, не встретил надмышелковую сумку ни у одного из них. При тщательной ревизии надмышелка у 127 оперированных больных мы встретили надмышелковую сумку только один раз.

Mordeya считает большой локтевой угол существенной анатомической предпосылкой для возникновения наружного эпикондилита плеча и утверждает, что среди больных эпикондилитом особенно много людей с такой аномалией развития. Мы не смогли установить среди больных наружным эпикондилитом плеча статистически достоверного преобладания людей с большими локтевыми углами.

Патологическая анатомия наружного эпикондилита плеча изучена недостаточно, причем особенно мало сведений имеется о патологической анатомии начальных стадий заболевания. Совсем недавно приходилось основываться не столько на патологоанатомических исследованиях, сколько на различного рода умозаключениях об изменениях в тканях зоны наружного надмышелка плеча при эпикондилите. Так, Wustmann (1954), отмечая недостаточность наших знаний об изменениях в тканях при эпикондилите плеча, полагал, что в результате перенапряжения мышц, отходящих от надмышелка, в них нарушается обмен, происходит скопление недоокисленных продуктов и, вследствие этого, коллоидное набухание тканей, повышение в них онкотического давления. Возникает асептическое воспаление, которое вызывает боли. Дальнейшее течение процесса приводит к хроническим дегенеративным изменениям в мышцах, связках и в самом надмышелке плеча. Между тем, хотя сведений о патологической анатомии эпикондилита было и немного, Wustmann имел возможность сослаться хотя бы на исследования Goeldel (1920), Meherin и Cooper (1950), Toledo и Schajewicz (1951).

Goeldel исследовал кусочки тканей, иссеченных у наружного надмышелка плеча при операции по поводу эпикондилита, и нашел отчетливо выраженный фиброз мышечной ткани с очаговыми метапластическими новообразованиями в ней.

Meherin и Cooper при исследовании иссеченных у больных эпикондилитом плеча кусочков тканей, прилежащих к надмышелку плеча, обнаружил во всех без исключения случаях дегенеративные изменения в местах перехода сухожилий в мышцы. В некоторых случаях обнаруживалось отложение солей кальция в мягких тканях и круглоклеточная инфильтрация в них. Контрольные исследования кусочков тканей, иссеченных на здоровой руке у того же больного и у здоровых людей, подобных изменений не выявили.

Toledo и Schajewicz выявили при аналогичных исследованиях фиброзные изменения в мышечной ткани, иссеченной у самого надмышелка плеча, и гиперплазию надкостницы, покрывающей надмышелок.

Наиболее обстоятельные патологоанатомические исследования наружного эпикондилита плеча выполнил Goldie (1964). Гистологическому исследованию подвергся материал, полученный при опера-

ции 58 больных; в 45 случаях в материал включалась часть наружного надмышелка плеча, апоневроз и подсухожильный участок. Автор подчеркивает, что ничего похожего на слизистые сумки в зоне надмышелка он не встретил. В большинстве случаев надкостница надмышелка была тусклой и отмечались явления периостита. Сухожилия в месте их перехода к надмышелку оказывались во всех случаях измененными, отмечалось расщепление волокон, участки надрыва, фибробласты, круглоклеточная инфильтрация. В апоневрозе

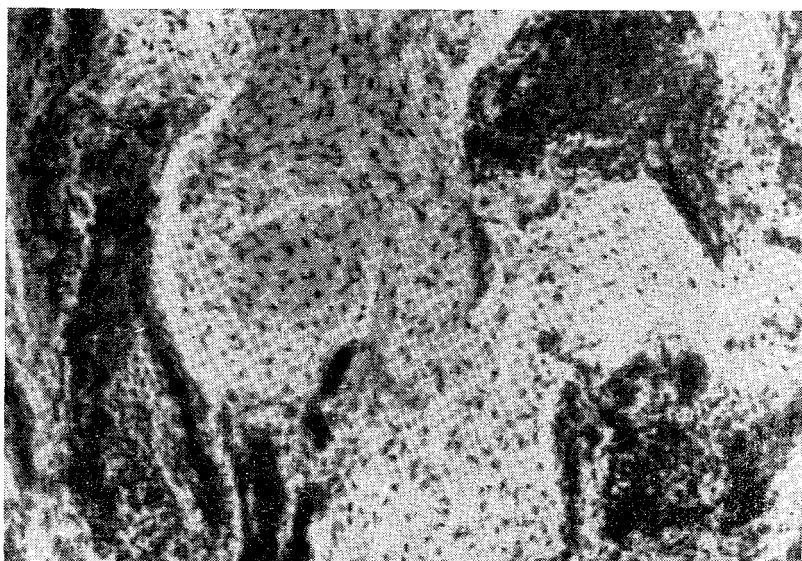

Рис. 17. Периваскулярная круглоклеточная инфильтрация разгибателей у места их отхождения от наружного надмышелка плеча.

обнаруживались гиалиновая дегенерация, сосудистые и круглоклеточные включения и отложения кальция. На основании своих исследований Goldie категорически отрицает попытки идентифицировать эпикондилит с бурситом (Osgood), плече-лучевым синовитом (Hurley, Noore) и одним только периоститом (Zettel, Schneider).

На основании собственных исследований мы можем прибавить к сказанному выше, что явления дегенерации, соединительнотканного замещения, круглоклеточной инфильтрации распространяются также и на мышечную ткань, прилегающую к надмышелку плеча (рис. 17). Таким образом, при эпикондилите плеча имеется асептический дегенеративно-воспалительный процесс, в который вовлечены, кроме самой кости, все ткани, прилегающие к надмышелку плеча. Эпикондилит плеча является своеобразным тендо-мио-фасцио-

периоститом, и такое вовлечение в процесс Множества Неоднородных тканей делает его весьма упорным по своему течению.

Немногочисленные наблюдения (Meherin и Cooper, Goldie) дают основание предполагать, что в далеко зашедших случаях эпикондилита имеется и хронический, иногда фибропластический, миозит, немного утяжеляющий течение болезни и затрудняющий лечение.

### НАРУЖНЫЙ ЭПИКОНДИЛИТ ПЛЕЧА И ПРОФЕССИЯ

Несмотря на то, что специальных исследований о значении профессиональных факторов в развитии эпикондилита плеча нет, об этом вскользь или более подробно упоминают многие авторы. Bernhart, впервые давший развернутое описание клинической картины эпикондилита плеча, считал, что это заболевание является профессиональным и возникает вследствие перенапряжения. Couderc не только писал об этом заболевании как о «новой форме профессионального заболевания работников ручного труда», но и утверждал, что оно обусловлено частичным разрывом сухожилий мышц, прикрепляющихся к надмышелку плеча.

Однако было немало высказываний о причинах эпикондилита плеча, в которых значение профессиональной нагрузки обходилось молчанием.

Некоторые авторы (Marschall, Jesen, Seegmuller, Fischer) склонялись к тому, что эпикондилит плеча не что иное, как своеобразная невралгия или неврит кожных веточек в зоне наружного или внутреннего надмышелка плеча, и возникают эти изменения в нервах по самым различным причинам — от случайной травмы до осложнений гриппа.

Высказывалось мнение, согласно которому наружный эпикондилит плеча является не чем иным, как бурситом надмышелковой сумки (Osgood, 1922), и, хотя доказано, что надмышелковая сумка встречается чрезвычайно редко, а бурсит надмышелковой сумки почти никогда не встречается, до сих пор имеются авторы, рассматривающие эпикондилит как бурсит (Ф. Р. Богданов, 1960, и др.).

Momburg (1910) впервые высказался о том, что эпикондилит плеча прежде всего обусловлен периоститом, возникающим в месте перехода мышц к надмышелку плеча. Впоследствии эту точку зрения поддержали Eichler (1921), Bahls (1954) и другие, но при этом утверждали, что, помимо периостита, имеют место изменения связок и мышц у места их прикрепления к надмышелку, возникающие вследствие микротравматизации от перенапряжения. Определяя эпикондилит плеча как тендомиофасцит в зоне надмышелка плеча, Albee (1931) считает возникновение его следствием длительной тяги и травматизации.

Некоторые авторы утверждают, что, помимо перенапряжения мышц и их чрезмерной тракции, связанной с выполнением работы



и приводящей к надрывам в зоне надмышелка, известное значение имеет и расстройство кровообращения. Так, Ettore, Erb, Tomsen, Baumbuch, Eichner, Scheller и другие считают, что в отличие от сгибателей разгибатели предплечья получают кровь через маленькие артериальные веточки, а это создает условия для возникновения ишемии при выполнении работы, требующей повышенного кровоснабжения мышц.

Выше, при рассмотрении вопросов этиопатогенеза периаартрита, мы отмечали наметившуюся за последние годы тенденцию к объяснению многих заболеваний первичным остеохондрозом шейного отдела. Такая же тенденция проявляется и в отношении эпикондилита плеча. Reischauer, Я. Ю. Попелянский, А. И. Арутюнов и М. К. Бротман не признают эпикондилит плеча «местным заболеванием» и считают его частным проявлением синдрома заболевания шейных дисков. Bartschi-Rochaix и Reischauer считают местное лечение эпикондилита плеча консервативными, ортопедическими и хирургическими методами неоправданным, поскольку это заболевание, по их мнению, является вторичным острым проявлением патологии шейных дисков.

В такого рода утверждениях и рассуждениях увлеченности гораздо больше, чем фактов. Теория дискогенного происхождения эпикондилита плеча не может дать ответа на целый ряд чрезвычайно существенных вопросов. Совершенно неясно, почему у подавляющего большинства больных, страдающих дискогенными радикулоплекситами, нет ничего похожего на эпикондилит плеча; почему преобладает заболевание правой руки; почему среди больных эпикондилитом плеча свыше 90% занимающихся напряженным ручным трудом; почему у подавляющего большинства больных эпикондилитом нет никаких признаков спондилеза или остеохондроза шейного отдела.

Schroter исследовал рентгенологически шейный отдел позвоночника у 500 больных эпикондилитом плеча, но только у 114 из них (22,8%) нашел изменения, присущие деформирующему спондилезу или остеохондрозу, причем только у меньшей части этих больных имелись неврологические симптомы шейного остеохондроза.

Нами (М. А. Элькин, 1969) обследован рентгенологически шейный отдел позвоночника у 200 больных эпикондилитом плеча, причем эти больные направлялись на рентгенографию без отбора, подряд. При этом лишь у 32 больных (16%) были обнаружены изменения в шейном отделе позвоночника, преимущественно в виде деформирующего спондилеза, и лишь у 11 из них установлен отчетливый дискоз. Кроме того, при обследовании нескольких профессиональных групп с целью установления частоты изменений шейного отдела позвоночника в зависимости от рабочей позы и напряжения плечевого пояса нами было установлено, что такие изменения особенно часты в тех профессиях, где никогда не наблюдалось эпикондилита плеча.

Остро возникающий «корешковый конфликт» протекает совсем не так, как медленно развивающийся эпикондилит плеча.

Эпикондилит плеча может протекать в сочетании с остеохондрозом шейного отдела и на фоне обусловленных им неврологических синдромов, но он не является следствием патологии шейного отдела и не является одним из симптомов остеохондроза.

Сочетание шейного остеохондроза с эпикондилитом плеча может ухудшить прогноз, затруднить лечение, осложнить течение эпикондилита плеча, но это уже совсем другой вопрос.

Наблюдения, накопленные на протяжении многих лет и достигающие более тысячи, позволяют утверждать, что это заболевание особенно часто возникает у людей, выполняющих работу, связанную со значительным напряжением рук, с пронацией и супинацией предплечья, сочетающимися со сгибанием и разгибанием его.

Еще в конце прошлого столетия Bergardт утверждал, что наружный эпикондилит плеча возникает вследствие перенапряжения прикрепляющихся к нему мышц и является заболеванием профессиональным. Couderc не только называл эпикондилит плеча заболеванием профессиональным, но также ясно и определенно указывал на то, что он возникает вследствие частичного разрыва сухожилий мышц, отходящих от наружного подмышечка плеча. Следует отметить, что точка зрения Couderc оказалась наиболее современной из всех высказанных по вопросу о причинах возникновения наружного эпикондилита плеча. Интерес к вопросам этиопатогенеза эпикондилита плеча возрос после длительного перерыва в двадцатых годах, и с этого времени появляется все больше и больше высказываний в пользу преобладающего значения профессиональных факторов.

В. П. Недохлебов при обследовании 390 рабочих различных профессий нашел у 69 выраженную клиническую картину эпикондилита плеча, причем особенно часто это заболевание отмечалось среди нагревательщиков на рейдерах, слесарей, шлифовщиков, шишельников и глиномялов, т. е. среди рабочих, профессия которых связана с наибольшим напряжением рук. В. П. Недохлебов установил, что среди 50 стажированных утюжильщиков около половины страдали наружным эпикондилитом плеча.

И. П. Каллистов, изучавший профессиональные заболевания утюжильщиков, считает эпикондилит плеча наиболее типичным и часто встречающимся заболеванием в этой профессиональной группе, и только стенозирующие лигаментиты встречаются в ней чаще эпикондилита плеча.

Д. И. Нагорный при обследовании 360 паровозных машинистов, помощников машинистов и кочегаров нашел у 70 из них (19,4%) эпикондилит плеча. Столь частую заболеваемость эпикондилитом плеча у работников этих профессий Д. И. Нагорный объясняет тем, что их работа связана с большим напряжением рук, в частности частым и напряженным сгибанием и разгибанием предплечья, сочетающимися с его пронацией и супинацией.

Wiesner относит эпикондилит плеча к типичным и наиболее часто встречающимся заболеваниям слесарей, кузнецов, утюжильщи-

ков, пекарей, работа которых требует постоянного и значительного напряжения рук.

Schrotter считает эпикондилит плеча наиболее типичным профессиональным заболеванием столяров, каменщиков, монтажников, швей, машинисток.

Glomm считает, что эпикондилиту плеча чаще других подвержены слесари, токари, каменщики.

Имеются указания на то, что эпикондилитом плеча болевают музыканты, особенно пианисты (С. Л. Тимофеев, Jungmann), скрипачи (Ba'hr), дирижеры (Blechner).

Эпикондилит плеча у теннисистов описан уже в конце прошлого века и считался настолько типичным заболеванием занимающихся этим видом спорта, что даже был назван «теннисным локтем». Однако в настоящее время известно, что эпикондилит плеча не является «привилегией» одних только теннисистов. В специальном исследовании «О периостозах у спортсменов» Welsch отмечает, что наружный эпикондилит плеча часто встречается у теннисистов, фехтовальщиков, метателей диска и молота, гранаты и копья, игроков в гольф.

М. Я. Дьяченко и Н. И. Рогожина предпочитают называть эпикондилит плеча «эпикондилотенонитом от перенапряжения» и отмечают, что это заболевание наблюдалось преимущественно среди лиц, работа которых характеризовалась однообразными движениями кисти и предплечья и повторяющейся пронацией и супинацией.

В. А. Поткин-Посадский, наблюдавший на протяжении двух лет 41 больного с эпикондилитом плеча, подчеркивает, что 36 из них были работниками физического труда, при выполнении которого требуются однотипные движения рук, состоящие из постоянного напряжения с частыми сгибаниями и разгибаниями в локтевом суставе при одновременной пронации и супинации; трое из них были спортсменами.

А. З. Медведовский, склонный объяснять эпикондилит плеча заболеванием кожных веточек лучевого нерва, усматривает причину этого неврита в длительном вращении предплечья и резких разгибаниях в локтевом суставе и утверждает, что он возникает у лиц физического труда.

Д. И. Рубин наблюдал эпикондилит плеча у столяров, штамповщиков, тестомесов и шоферов, работа которых требует многократного повторения движений в локтевом суставе.

М. М. Бронштейн и В. Г. Терентьева наблюдали эпикондилит плеча у 44 больных, из которых подавляющее большинство работало токарями и слесарями.

Наши собственные представления о подверженности определенных профессиональных групп заболеваемости эпикондилитом плеча складывается из данных, взятых из двух источников: во-первых, из перечня профессий, которыми занимались наблюдавшиеся нами 1138 больных наружным эпикондилитом плеча; во-вторых, из

результатов обследования некоторых профессиональных групп, предпринятого с целью выявления у них различных профессиональных заболеваний рук.

Среди обследованных нами 1138 больных с эпикондилитом плеча чаще всего встречались токари (47), обрубщики (39), судосборщики (37), грузчики (34), слесари (32), прессовщики (31), рубщики, вырубщики, штукатуры, плотники, каменщики, садчики и сьемщики кирпича и т. д.

Как и всякие другие, построенные на экстенсивных показателях, приведенные нами данные не могут претендовать на полное и объективное отражение подверженности той или иной профессиональной группы эпикондилиту плеча. Однако и эти данные с достаточной объективностью подтверждают, что эпикондилит наблюдается у работников, выполняющих работу, связанную со значительным напряжением рук. Токарь и утюжильщик, плотник и шлифовщик выполняют как будто бы весьма несхожие работы, но при ближайшем рассмотрении оказывается, что все они обязательно выполняют напряженную пронацию и супинацию предплечья, и эти движения очень часто сочетаются с разгибанием и сгибанием его. Выполнение этих напряженных движений возможно только при значительном сокращении отходящих от наружного надмышелка плеча разгибателей. И чем тяжелее закрепить патрон или чем тяжелее утюг, тем больше шансов у токаря и утюжильщика заболеть эпикондилитом плеча. Подтверждается положение, высказанное Bellin du Coteau, — для возникновения наружного эпикондилита плеча нужно большое напряжение самого надмышелка и отходящих от него мышц.

Помимо 1138 больных, у которых наружный эпикондилит плеча был признан профессиональным заболеванием, мы наблюдали около 100 больных, профессия которых не давала никакого указания на возможность значительного напряжения, столь типичного для профессионального эпикондилита плеча. И в подавляющем большинстве случаев оказывалось, что эпикондилит возник у них или после травмы, или после не связанного с профессией большого напряжения руки (катание на лодке, игра в теннис, поднятие большой тяжести и т. п.). У машинисток, чертежников, сортировщиков бумаги и т. п. заболевание возникало, как правило, после выполнения сверхурочных, авральных работ.

Для выявления профессиональных заболеваний верхних конечностей от перенапряжения нами обследовано 1029 рабочих (146 садчиков и сьемщиков кирпича, 132 работницы хлебозаводов, 170 упаковщиц электродов, 106 вырубщиков подошв, 98 закройщиков обуви, 90 фрезеровщиков обуви, 127 мясообвалыщиков, 160 алмазчиков художественного стекла). Контрольной группой служили продавщицы (146) универсальных магазинов. В исследуемые группы включались работники, имеющие стаж работы в данной профессии не менее 3 лет и одинакового возраста. Результаты, полученные при этих исследованиях, позволяют сделать некоторые выводы.

Съемщицы снимают с транспортера одновременно по 2 кирпича и ставят их на металлические полки. Укладчица снимает со стола полку с 4 кирпичами и устанавливает на рейки вагонетки. Через каждые 2 часа съемщица и укладчица меняются местами.

Вес кирпича-сырца составляет 4,25 кг, подсушенного кирпича для садки — 3,8 кг, сухого при сортировке — 3 кг. Следовательно, перемещая одновременно по 2 кирпича, работницы имеют дело с весом 6—8,25 кг. При укладке кирпичей-сырцов, находящихся на полках (вес полки — 2,5 кг), на рейки вагонетки работница одновременно перемещает тяжесть весом 19,5 кг. Первая подавальщица у туннельных печей также, кроме кирпичей, переносит полки. Таким образом, при одновременной нагрузке величина груза достигает 20 кг, что не превышает допустимой для женщин величины, но, поскольку такая операция повторяется почти непрерывно на протяжении смены, в итоге создается суммарная нагрузка, исчисляемая десятками тонн.

Обследованные работницы работают в положении стоя, и при этом им приходится поворачиваться то в одну, то в другую сторону, вытягивать вверх руки, нагибаться. Взятие, перемещение и укладка кирпича, так же как и сортировка его, требуют стереотипного тысячекратного сгибания и разгибания предплечья при одновременной его пронации и супинации. Можно без преувеличения сказать, что работа укладчиц и сортировщиц кирпича представляет собой своеобразную модель для изучения последствий нагрузки на локтевой сустав и наружный надмышцелок плеча.

При помощи динамометрии получены отчетливые показатели утомления мышц обеих рук работниц к концу смены: у 14 из 16 обследованных при вычислении коэффициента статического усилия было установлено, что мышечная выносливость падала примерно наполовину по сравнению с исходной.

У работниц кирпичных заводов выявлена высокая поражаемость опорно-двигательного аппарата, о чем свидетельствуют данные, приведенные в табл. 9.

Работа, выполняемая работницами хлебозаводов, по характеру движений руками весьма сходна с работой садчиц, укладчиц и съемщиц кирпича. Однако

суммарный вес передвигаемых за смену грузов и вес однократно передвигаемого груза у работниц хлебозаводов в пять раз меньше. По-видимому, это обстоятельство и сыграло существенную роль в том, что эпикондилит плеча у работниц хлебозаводов встречался значительно реже, чем у работниц кирпичных заводов: только у 3 из 132 обследованных. Значительно реже обнаружены у работниц

Таблица 9

**Заболевания верхних конечностей  
у работниц кирпичных заводов**

Характер поражения	Количество работниц	Процент
Обследовано работниц	146	100
Всего больных . . . .	106	72,6
Миозит предплечий	54	36,3
Периартрит	35	24,0
Эпикондилит плеча	10	6,9

хлебозаводов и такие заболевания, как миозит предплечий и плече-лопаточный периартрит.

Работа упаковщиц электродов проходит в темпе, не меньшем, чем у работниц хлебозаводов и кирпичных заводов, но объем движений в локтевых суставах и напряжение, связанное с перемещением груза (однократным и суммарным), значительно меньше. Среди 170 упаковщиц только у 2 выявлен наружный эпикондилит плеча.

Весьма показательны результаты обследования трех профессиональных групп рабочих-обувщиков, работа которых существенно отличается по нагрузке, падающей на руки.

При обследовании 106 вырубщиков у 14 из них установлен наружный эпикондилит плеча, тогда как среди 90 фрезеровщиков эпикондилит найден у 4, а среди 98 закройщиков — у 3.

Работа вырубщика подошв на обувных фабриках заключается в следующем. Подошвы вырубаются прессом при помощи металлических форм (штанцев) высотой 7—8 см и весом от 3,5 до 5 кг. Вырубщик берет форму правой рукой, так называемым цилиндрическим движением, устанавливает ее на материале и нажимает ногой на педаль прессы. На протяжении 1 минуты производится в среднем 10 вырубков. Во время работы штанец постепенно заполняется вырубленными подошвами и вес его нарастает. Весь процесс взятия и установки штанца ведется правой рукой, лишь при сравнительно небольшой помощи левой руки. Чем выше квалификация вырубщика, тем меньше после вырубки деталей остается неиспользованного материала, непригодного для получения деталей. Это требует искусства менять штанцы и устанавливать их таким образом, чтобы после вырубки на заданной поверхности материала (кожи или ее заменителей) оставалась только ажурная сетка. Работа вырубщика сделанная и оплачивается в зависимости от количества обработанной поверхности (в дециметрах). В процессе работы очень часто приходится менять штанцы, набор которых установлен перед вырубщиком на специальной подставке, расположенной на уровне груди рабочего. Нетрудно представить себе, что работа вырубщика требует непрерывного сгибания и разгибания предплечья с одновременной пронацией и супинацией его при переносе штанца и укладке его в надлежащую позицию на вырубаемой поверхности.

Работа фрезеровщиков каблука и уреза, так же как работа закройщиков верха, значительно отличается от работы вырубщика подошв прежде всего тем, что при ней нет такого напряжения от перемещения груза — однократного и суммарного; у этих профессиональных групп напряжение носит скорее характер статического, объем движений по типу сгибание-разгибание в локтевом суставе совсем невелик, а пронация-супинация производится относительно в небольшом объеме.

Работа мясообвалыщиков требует большого напряжения правой руки, которая удерживает с большой силой нож и производит отде-

ление мяса от костей. Степень нагрузки зависит и от того, какие туши (крупного или мелкого скота) приходится обрабатывать. Частые и напряженные сгибания-разгибания в локтевом суставе в сочетании с пронацией и супинацией совершаются непрерывно на протяжении всей рабочей смены. Среди 127 обследованных нами мясообвалыщиков у 11 обнаружен эпикондилит правого плеча. Заболевания рук у мясообвалыщиков характеризуются частым сочетанием с вегетативным полиневритом, обусловленным воздействием низкой температуры обрабатываемого мяса (А. Б. Маевский).

Обработка художественного стекла ведется на абразивных кругах алмазчиками, граверами и шайбочниками. Алмазчик — традиционное название гранильщиков и шлифовщиков художественного стекла, оставшееся от того времени, когда эти работы производились с помощью алмазов, — наносит глубокие грани на изделие, прижимая его с силой к вертикально расположенному вращающемуся кругу. Гравер наносит неглубокие грани на изделие, прижимая его снизу к абразивному кругу. Шайбочник снимает глубокие грани на плоских горизонтально вращающихся кругах. На обрабатываемую поверхность изделия постоянно подается вода, стекающая на руки рабочего. Таким образом, работа во всех перечисленных профессиях требует значительного, преимущественно статического, напряжения рук, связана с охлаждением и увлажнением, своеобразной рабочей лозой и с нерезким воздействием вибрации вращающегося абразивного круга. В зависимости от степени напряжения рук, всю группу рабочих, обрабатывающих художественное стекло, можно разделить на наиболее нагружаемую подгруппу алмазчиков крупных изделий и шайбочников (86) и менее нагружаемую подгруппу алмазчиков мелких изделий и граверов (74).

При обследовании всей группы рабочих, обрабатывающих художественное стекло, у 9 из 160 обнаружен наружный эпикондилит плеча, причем в наиболее нагружаемой подгруппе было 9, а в менее нагружаемой подгруппе 3 больных эпикондилитом плеча.

Н. М. Эсаиашвили показала, что у алмазчиков художественного стекла нередко наблюдаются вегетативные полиневриты, миозиты предплечий и довольно редко — неврит локтевого нерва.

При обследовании 146 продавщиц универсальных магазинов (эта группа служила контрольной) мы не выявили ни одного случая эпикондилита плеча.

Приведенные данные свидетельствуют о несомненной связи наружного эпикондилита плеча с характером работы и прежде всего с напряжением рук, с теми усилиями, которые необходимы по роду работы для выполнения сгибания и разгибания, а также пронации и супинации предплечья. В то же время становится совершенно ясным, что эпикондилит плеча — это не какое-то редкое заболевание, наблюдаемое у теннисистов, а очень часто встречающееся профессиональное заболевание. Социальная значимость наружного эпикондилита плеча определяется не только тем, что он часто встре-

чается, но и тем, что он трудно поддается лечению и лишает больных трудоспособности на длительное время, а некоторых из них вынуждает переменить профессию.

## ЛЕЧЕНИЕ НАРУЖНОГО ЭПИКОНДИЛИТА ПЛЕЧА

### КОНСЕРВАТИВНОЕ ЛЕЧЕНИЕ

Медикаментозное лечение эпикондилита плеча применялось довольно широко до начала тридцатых годов, т. е. до того времени, когда это заболевание еще рассматривалось некоторыми авторами (Franke, Duckwort и др.) как своеобразное проявление ревматической инфекции. Применялись салицилаты, пирамидон, хинин. В настоящее время в самом начале заболевания и при его обострениях нередко назначают пирамидон, анальгин, реопирин и бутадиион. На основании очень многих наблюдений можно утверждать, что такое лечение почти никогда не проводится независимо от других назначений и лишь иногда приводит к некоторому уменьшению боли в области надмышелка плеча. Рассматривать медикаментозное лечение наружного эпикондилита плеча как самостоятельный метод и оценивать его эффективность не представляется возможным.

**Иммобилизация.** В подавляющем большинстве работ, посвященных наружному эпикондилиту плеча, отмечается, что больной всегда стремится к созданию покойного положения для руки, что иммобилизация руки сразу же приводит к ликвидации или уменьшению боли.

Первостепенное значение для проведения правильной иммобилизации имеет, конечно, не только сам лонгетт, но и то, как он наложен. Съемный гипсовый (или пластмассовый) лонгетт следует накладывать по методике, разработанной Spitzzi (1930). При этом следует помнить, что иммобилизации подлежат не столько, и самое важное, не только локтевой сустав, сколько кисть. Повязка должна охватывать нижнюю треть плеча, предплечье и заканчиваться у кончиков пальцев. При этом предплечье должно быть согнутым под углом в 90° и находиться в положении легкой пронации, а кисть должна быть в положении легкой дорсальной флексии (экстензии), пальцы должны быть слегка согнутыми, а I палец должен находиться в оппозиции к II—III пальцам. Наложенный по сгибательной поверхности плеча, кисти и предплечья лонгетт создает при соблюдении перечисленных условий физиологический покой, исключая напряжение разгибателей и следующую за этим тракцию наружного надмышелка плеча. Мы останавливаемся на этих общеизвестных деталях потому, что, к сожалению, убеждались, как часто о них забывают или ими пренебрегают, сводя на нет иммобилизацию и ее результаты.

Возникает вопрос — можно ли считать, что иммобилизация, пусть даже длительная, приводит к выздоровлению. Ответить на



этот вопрос, ссылаясь на литературные источники, затруднительно. Дело в том, что, оценивая результаты иммобилизации (впрочем, как и многих других методов лечения), авторы прибегают к таким формулировкам, как «исчезновение болей», «значительное улучшение», «хороший результат» и т. д., но совершенно умалчивают о том, восстановилась ли трудоспособность больного, насколько устойчивым оказался непосредственный результат лечения.

Так, например, Hanson и Nagwicz пишут, что в результате лечения иммобилизацией 12 из 16 больных вылечились через месяц. Wiesner лечил 23 больных эпикондилитом плеча иммобилизацией по Spitzli. У 20 из них после 40,3 дней лечения (в среднем) наступило выздоровление. Создается впечатление, что подавляющее большинство больных излечивается в относительно короткий срок чрезвычайно простым способом. Однако в сообщениях этих авторов нет ни одного слова о профессиях леченных иммобилизацией больных, об отдаленных результатах, о трудоспособности этих больных.

Из 40 наших больных наружным эпикондилитом плеча с давностью Заболевания до двух месяцев только 4 смогли вернуться к своей профессии и продолжать ее, у остальных 36 рецидив заболевания наступил не позже, чем через месяц после окончания лечения. Что касается больных с эпикондилитом большей давности, то иммобилизация у них оказалась еще менее эффективной. Следовательно, лечение иммобилизацией не может применяться как самостоятельный способ лечения наружного эпикондилита. Иммобилизация на тот или иной срок может рассматриваться только как один из элементов в комплексном лечении эпикондилита.

Физиотерапия эпикондилита плеча. Нет, пожалуй, такого метода физиотерапии, который бы не нашел применения в лечении наружного эпикондилита плеча. Опубликованы десятки работ, посвященных результатам физиотерапии эпикондилита, но при ознакомлении с ними невозможно ответить на вопрос об эффективности описываемого лечения. Либо крайне невелико количество анализируемых наблюдений, либо все сводится к субъективным ощущениям больного до и после лечения, а вопросы трудоспособности больного и длительности достигнутого результата обходятся молчанием.

Ванны влажные и суховоздушные (Chawannaz, Margo, Jungmann, Wiesner), обертывания (Jungmann, Wiesner), повязки с ихтиоловой мазью (Wiesner, Schrotter) применялись с «обнадеживающим результатом». Сторонников и противников имеет диатермия (Bergmann, Jungmann, Wustmann и др.) но и в отношении этого метода ничего конкретного не приводится.

Некоторые авторы весьма положительно отзываются о рентгенотерапии эпикондилита плеча (Sandrock, Hanack, Schanz и др.). Rikarz и Wustmann утверждают, что рентгенотерапия является самым действенным из всех консервативных методов лечения эпикондилита, и прибегнуть к хирургическому лечению дозволительно только

в случае, если она оказалась неэффективной. В то же время достаточно убедительных доводов в пользу этого метода лечения не приводится. На основании своих 19 наблюдений у нас не сложилось впечатления о сколько-нибудь заметной эффективности рентгенотерапии эпикондилита плеча даже в случаях небольшой давности заболевания. Ни длительного улучшения, ни, тем более, стойкого выздоровления в результате рентгенотерапии мы не отметили. Между тем, курс лечения складывается из 10 облучений, каждое из которых доходит до 300 г.

Сведения о терапевтическом эффекте фарадизации, терапии ультразвуком и ультрафиолетовыми лучами, а также УВЧ-полем настолько отрывочны, что высказаться более определенно по этому поводу мы не можем. Десятки наших больных подвергались одному или в различной последовательности нескольким из перечисленных физиотерапевтических воздействий, но между ними или сразу вслед за ними следовали другие методы лечения, и в такой сложной комбинации значение каждого из них представить просто невозможно.

Широкое распространение получила парафинотерапия наружного эпикондилита плеча, но и этот метод обычно применяется в комбинации с другими, что исключает возможность объективной оценки его. Мы можем только весьма определенно высказаться о том, что в случаях остро протекающих или обостряющихся эпикондилитов парафинотерапия приводит лишь к усилению болей. В случаях затяжного течения эпикондилита плеча и в особенности в тех случаях, когда ему сопутствует миозит разгибателей, парафинотерапия, безусловно, показана. Не следует чередовать сеансы парафинотерапии с ионофорезом новокаина и с новокаиновыми блокадами. При такой лечебной чересполосице мы наблюдали в области надмышелка плеча дерматиты и длительные десквамации эпидермиса.

Массаж. Как метод лечения эпикондилита плеча, массаж получил почти единодушное осуждение (И. М. Перельман, Bergmann, Tavernier и др.). Мы неоднократно могли убедиться в том, что независимо от давности заболевания массаж всегда приводил к усилению болей.

Нередко для лечения эпикондилита прибегают к опрыскиванию зоны наружного надмышелка плеча хлорэтилом. Мы не можем привести ни одного довода в пользу такой терапии, но вместе с тем не раз видели после нее повреждения кожи.

Очень часто больным эпикондилитом плеча назначают ионофорез новокаина, но обычно как один из компонентов комплексного лечения. Мы не можем отметить, что эффективность иммобилизации оказывалась более выраженной, если за время иммобилизации проводилось несколько сеансов ионофореза новокаина. Можно также утверждать, что в тех случаях, когда после новокаиновых блокад или инъекций гидрокортизона остаются резкие боли в области надмышелка плеча, несколько сеансов ионофореза новокаина сглаживают боли.

На протяжении последних 10—12 лет много внимания уделяется

терапевтическому действию диадинамических токов Бернара. В Советском Союзе диадинамотерапию эпикондилита плеча впервые стал применять с 1958 г. Г. Б. Кацнельсон. В основе обезболивающего действия диадинамического тока лежит непосредственное торможение болевой чувствительности или повышение болевого порога, а также стимуляция трофических процессов, нарушенных при болевых синдромах (нормализация кровообращения и тканевого обмена, рассасывание периневральных отеков, поддерживающих болевые ощущения). Обезболивающее действие диадинамического тока сказывается уже после 2—3 сеансов продолжительностью от 3 до 5 минут. На основании 205 наблюдений Г. Б. Кацнельсон установил, что выздоровление больных эпикондилитом плеча, лечившихся диадинамическими токами, наступает в 15,4%, длительное улучшение — в 32,7%, улучшение — в 41,2%, отсутствие эффекта — в 11,1%. Отчетливо выраженный и длительный эффект диадинамотерапии отмечен в случаях недавнего заболевания. По нашим наблюдениям, стойкое выздоровление с полным восстановлением трудоспособности наступило у 18 из 137 больных эпикондилитом плеча (12%), причем у этой небольшой группы больных заболевание длилось не более одного месяца.

В. И. Козлова проводила лечение больных эпикондилитом одним только диадинамическим током и сочетаниями этого тока с ионофорезом новокаина и адреналина. Наиболее быстрый и стойкий терапевтический эффект получен при полном курсе лечения (18 сеансов) диадинамическими токами в сочетании с ионофорезом новокаина и адреналина.

Обезболивание зоны наружного надмыщелка плеча. С целью обезболивания наружного надмыщелка плеча Vulliet еще в 1910 г. предложил вводить в прилегающие к нему ткани и в него спирт. В дальнейшем чрезвычайно широкое распространение получило лечение эпикондилита плеча инъекциями раствора новокаина различных концентраций. В зону наружного надмыщелка плеча вводился 0,5% раствор новокаина (Leriche и др.), 0,1% раствор (Massart), 2% раствор (Fenz, Roessler). Наряду с восторженными замечками об исключительной эффективности инъекций новокаина (часто их называют новокаиновыми блоками), появилось немало весьма скептических высказываний, авторы которых говорили не только о малой эффективности, но даже о полной безуспешности этого метода лечения. Например, Tavernier, Welsch и другие утверждали, что лечение эпикондилита плеча инъекциями новокаина оказывается "эффективным лишь до той поры, пока больной не приступает к работе. Сравнивая успехи, полученные Massart при лечении эпикондилита плеча инъекциями новокаина, со своими собственными наблюдениями и сообщениями других авторов, Tavernier не без иронии пишет, что «Massart был счастлив как никто».

Техника инъекций новокаина при наружном эпикондилите плеча освещена в литературе недостаточно, и проводятся эти инъекции,

в чем мы убеждались много раз, по-всякому. В частности, некоторые врачи довольствуются введением раствора новокаина в мягкие ткани у надмышелка, другие стараются ввести раствор в самый надмышелок. Применяются и самые различные концентрации новокаина — от 0,25 до 2%, в разных количествах — от 3—5 до 20 мл.

Мы рекомендуем придерживаться следующей методики инъекций новокаина: концентрация — 0,5%; количество — 10—15 мл. Инъекция производится при помощи тонкой инъекционной иглы, которая вкалывается несколько дистальнее наружного надмышелка плеча с таким расчетом, чтобы раствор веерообразно распространился под фасцией и внутримышечно в зоне плато разгибателей. Внутрикостно раствор новокаина вводить не следует из-за болезненности, немотивированности и некоторой опасности такого введения. При инъекции раствора новокаина следует избегать попадания его в плече-лучевой сустав из-за большой болезненности этой манипуляции и небезопасности ее. Опыт показал, что курс лечения можно ограничить четырьмя инъекциями и выполнять их следует с интервалом в два дня.

Эффективность инъекций новокаина заметно возрастает, если на 8—10 дней проводить иммобилизацию кисти и предплечья, хотя нередко больные недовольны иммобилизацией (чаще всего выражают недовольство иммобилизацией женщины).

Результаты лечения инъекциями новокаина в сочетании с иммобилизацией прослежены нами у 127 больных в течение года. Только у 39 из них отмечено стойкое выздоровление. У 68 отмечен удовлетворительный результат (часть года они выполняли постоянную работу без ограничений, а часть года в несколько облегченных условиях). Лечение оказалось неэффективным у 28 больных (22%).

Имеются отдельные сообщения о лечении эпикондилита плеча инъекциями новокаина со спиртом (С. Л. Тимофеев, А. Ф. Кондратюк). По данным А. Ф. Кондратюка, такое лечение дает хороший результат почти в половине случаев.

Имеются отдельные сообщения о высокой эффективности лечения эпикондилита плеча новокаиновой блокадой звездчатого узла (Leriche и Fonten, Wustmann, Fenz и др.), но этот метод не нашел заметного распространения за рубежом и не применяется в Советском Союзе.

Мы перечислили немало методов лечения эпикондилита плеча, но оценить эффективность их на основании авторских сообщений очень трудно, а порой и просто невозможно. Для подтверждения этого сошлемся на типичные работы.

В докладе на Межобластной конференции курортологов и физиотерапевтов в Куйбышеве (март 1960 г.) А. Д. Голендберг сообщил о результатах лечения 72 больных эпикондилитом плеча. Относя эпикондилит к «фасцикулярным миопатозам или миофасцикулитам», автор предлагает комплексную терапию. В самом начале заболевания и при обострении болей необходима иммобилизация предплечья и кисти на 7—14 дней. В этом периоде целесообразна блокада

в «области болевых точек» растворами новокаина и промедола, УВЧ, электрофорез дионина или новокаина. При затяжном течении эффективны аппликации грязей, парафина или озокерита, диатермия и особенно массаж. Показаны также радоновые ванны. Продолжительность лечения в таких случаях обычно 2—3 месяца с перерывом на 10—14 дней. Заканчивая свое сообщение, А. Д. Голендберг пишет: «При такой комплексной терапии, даже при затяжном течении заболевания, обычно наступает благоприятный исход».

А. З. Медведовский на основании 10 наблюдений утверждает, что эпикондилит плеча — это не что иное, как неврит кожных ветвей лучевого нерва, и лечить его нужно иммобилизацией руки, ионофорезом новокаина, ручными ваннами и приемом внутрь пирамидона. Длительно болеющие нуждаются во временном трудоустройстве.

Совершенно очевидно, что из такого рода описаний нельзя составить представления об эффективности комплексного лечения, о значении отдельных его компонентов. Более определенно высказывается Bianchi: «Физиотерапия при лечении эпикондилита чаще бесполезна, иногда вредна...».

Гидрокортизонотерапия наружного эпикондилита плеча. Техника инъекций гидрокортизона не отличается от вышеописанной техники новокаиновых блокад. Единственная дополнительная деталь заключается в том, что до введения смеси раствора новокаина с гидрокортизоном следует обезболить нужную зону раствором новокаина. Эта дополнительная деталь рекомендуется из соображений наименьшей болезненности последующей инъекции гидрокортизона. Так как пронация или супинация предплечья несколько меняют анатомические соотношения мягких тканей по отношению к надмышелку, нужно следить за тем, чтобы рука больного во время выполнения инъекции лежала на столе, касаясь его ульнарным краем предплечья, согнутой в локте под углом 90°, причем большой палец при этом направлен перпендикулярно кверху. Следует остерегаться от введения гидрокортизона в головку лучевой кости и в плече-лучевой сустав. Для предотвращения такой возможности следует еще до прокола кожи точно определить ощупыванием головку лучевой кости и направить кончик инъекционной иглы немного проксимальнее. Гидрокортизон следует всегда вводить вместе с раствором новокаина. После предварительной инъекции одного только раствора новокаина в шприц набирается 6—8 мл 0,5% раствора новокаина и сюда же добавляется 25 мг (1 мл) хорошо взболтанной взвеси гидрокортизона. Инъекции (обычно не более 3) проводятся с интервалом в 2 дня. По вопросу о количестве инъекций, показанных на один курс лечения гидрокортизоном, единого мнения нет, так же как нет и мотивированного обоснования того или иного количества инъекций. Мы убедились в том, что если две—три инъекции гидрокортизона не приводят к ощутимому эффекту, то этого удастся достигнуть, доводя количество инъекций до 5—7 и более.

Вслед за первой инъекцией гидрокортизона настоятельно рекомендуется освободить больного от работы и до прекращения инъекций провести иммобилизацию руки.

Уже очень скоро после распространения гидрокортизонотерапии эпикондилита плеча о ее эффективности стали высказываться в самых восторженных выражениях; создавалось впечатление, что нелегкая проблема лечения эпикондилита плеча решена вполне успешно. Так, например, А. Кендалл утверждал, что более 90% больных полностью излечиваются после первой же инъекции гидрокортизона.

Böhler и Aichler, Grewe, Beckmann, Nuth, Poretta, Jones, Wahl, Albou, Gualtieri отметили, что хороший непосредственный результат лечения эпикондилита плеча гидрокортизоном получен у 346 из 466 больных (78%). Эти данные свидетельствовали, если и не об абсолютном успехе, то все же о весьма высокой эффективности инъекций гидрокортизона. Однако эти авторы, так же как и некоторые отечественные (А. А. Коркус, Т. З. Шапиро и др.), умалчивали об отдаленных результатах лечения, которые, как известно, очень часто и не в лучшую сторону отличаются от непосредственных. Правда, Grewe утверждал, что через 6 месяцев после инъекций гидрокортизона результат оказывался гораздо лучшим, чем через 4 недели, но объяснения такому поразительно парадоксальному успеху не приводил.

Вслед за весьма положительными отзывами и об эффективности инъекций гидрокортизона начинают появляться и совсем другие. Grossberger отмечает, что из 8 больных эпикондилитом плеча, лечившихся инъекциями гидрокортизона, только 2 выздоровели, у 2 было незначительное улучшение, у 4 никакого улучшения не наступило. Jedrzejewski считает, что по своей эффективности гидрокортизон ничем не отличается от новокаина, а Salamon и Nakas называют инъекции гидрокортизона самым неэффективным из всех известных им методов лечения эпикондилита плеча.

И. С. Брейдо, проследивший в течение года 24 больных эпикондилитом плеча, лечившихся инъекциями гидрокортизона, отмечает, что 23 из них выздоровели. Н. С. Морозов и В. Г. Аникеев установили стойкое выздоровление 61 из 69 больных эпикондилитом плеча, лечившихся этим методом, причем он оказался неэффективным только при заболевании большой давности. На основании 140 наблюдений И. Н. Смирнов считает этот метод эффективным в 85% случаев; результаты оказывались особенно хорошими при давности заболевания не более 2—3 недель, но таких больных было всего 24. О хороших результатах лечения наружного эпикондилита плеча инъекциями гидрокортизона сообщают М. М. Бронштейн и В. Г. Терентьева, К. В. Владимиров и Я. Н. Симуков, В. М. Ждан и И. И. Берейшик, А. Т. Тройников, А. Н. Геллер, П. Г. Швальб, Л. И. Таирова, А. Е. Кучеренко, Е. А. Екимова. Подавляющее большинство авторов, пишущих о лечении эпикондилита плеча инъекциями гид-

рокортизона, не касается вопроса о том, к какой работе и когда приступали их больные по окончании курса лечения, хотя этот вопрос имеет первостепенное значение и в зависимости от его решения находятся результаты лечения.

, Нами изучены результаты лечения эпикондилита плеча инъекциями гидрокортизона у 468 больных (204 мужчины и 264 женщины), которые выполняли работу, связанную с большим напряжением рук. В зависимости от давности заболевания (до 3 месяцев и от 3 месяцев до 3 года) больные отнесены в I или II группу. При всей условности такого деления на две группы, оно все же представляется желательным. Так как патологические изменения с течением времени становятся более выраженными, вероятность их обратимости уменьшается, а резистентность к гидрокортизону возрастает. Учитывать эффективность инъекций гидрокортизона независимо от давности заболевания, как это делают многие авторы, нам представляется неправильным.

В первой группе (342 больных) с давностью заболевания менее 3 месяцев 16 больных не отметили никакого улучшения после инъекций гидрокортизона. Некоторое улучшение (уменьшение болей в области надмышелка плеча, сглаживание симптомов Томсена и Велша, улучшение показателей динамометра) отмечено у 57 больных, но уже на протяжении трех месяцев после окончания лечения (через 4—6 недель после возвращения на постоянную работу) у них наступал рецидив болезни, и они были вынуждены снова приступить к лечению, прервав для этого постоянную работу. Таким образом, стойкий результат лечения установлен у 269 (78,8%) больных I группы, которые продолжили работу в своей профессии, причем 224 из них работали без каких-либо ограничений, а 45 — в несколько облегченных условиях.

Во II группе (126 больных) результаты лечения оказались несколько хуже — только 79 (62%) выздоровели полностью и остались на постоянной работе, у 47 больных (38%) инъекции гидрокортизона либо вовсе не дали эффекта, либо он оказался кратковременным, и более 3 месяцев после лечения они не могли работать в своей профессии.

Значительное количество тщательно проведенных наблюдений позволяет нам утверждать, что инъекции гидрокортизона дают результат лучший, чем другие консервативные методы лечения, но и этот метод далек от идеального и проблему лечения наружного эпикондилита плеча не решает. Следует отметить и то, что лечение инъекциями гидрокортизона оказывается эффективным в описанных пределах только при условии освобождения больного от работы на 8—12 дней и последующего перевода на облегченную работу по профбольничному листу на 4—6 и даже 8 недель (в зависимости от тяжести выполняемой больным постоянной работы). Выписка на постоянную работу сразу же после окончания лечения инъекциями гидрокортизона приводит к еще более скромным результатам —

рецидив эпикондилита в таких случаях наступает почти у половины больных.

После инъекций гидрокортизона больные отмечали резкое усиление болей в области надмышелка плеча, а нередко и далеко за пределами этой области. Такое обострение болей в некоторых случаях наступало вслед за инъекцией, но чаще всего возникало спустя полчаса-час. Иногда обострение болей достигало такой силы, что больные наотрез отказывались от повторных инъекций. У УЧО-гих больных боли после инъекции гидрокортизона длились от нескольких часов до суток. Очень важно отметить, что такого рода обострение болей наблюдалось почти всегда только после первой инъекции; вторая и последующие инъекции проходили несравненно менее болезненно. Предотвратить возникновение болей введением раствора новокаина большей концентрации практически не удастся. Такие обострения нужно иметь в виду и назначать больным анальгин, люминал и т. п. Примерно у 10% больных после инъекции гидрокортизона повышается до 37—38° температура тела, изредка имеет место повышение температуры до 39°. Назавтра температура, как правило, снижается до нормы. Иногда у больных отмечаются аллергические реакции в виде сыпи по всему телу и быстро проходящего зуда. В таких случаях димедрол и пирамидон с анальгином или промедол быстро приводили к ликвидации реакции.

После инъекций гидрокортизона наблюдаются и более серьезные осложнения. В частности, описаны тяжелые флегмоны и абсцессы плеча, протекающие с септическими явлениями и не всегда ликвидирующиеся после однократного разреза. Такие осложнения впервые описаны нами (М. А. Элькин, 1964). Впоследствии о них писали уже не раз (М. М. Бронштейн и В. Г. Терентьева, И. Н. Смирнов, М. А. Элькин и И. В. Шеремет). При этом нельзя не отметить, что такого рода осложнения почти не наблюдаются при всякого рода новокаиновых блокадах, выполняемых гораздо чаще, чем инъекции гидрокортизона. По-видимому, эти осложнения возникают не столько от погрешностей в асептике, сколько в результате резкого понижения сопротивляемости тканей в очаге некробиоза, вызываемого гидрокортизоном. Это побудило нас ввести в практику обязательное применение антибиотиков (добавление к новокаину и гидрокортизону 50 000 или 100 000 ЕД пенициллина). После этого таких осложнений мы не наблюдали.

Особое место в лечении наружного эпикондилита плеча занимают некоторые бескровные ортопедические манипуляции.

Исходя из того, что «теннисный локоть» возникает вследствие остеохондроза или спондилоартроза  $C_5-C_6$ , Р. Мэнь предлагает для лечения вытяжение шейного отдела позвоночника и очень высоко оценивает этот метод.

Mills считает эпикондилит плеча следствием изменений в плечелучевом суставе, возникающих в результате травматизации и приводящих к образованию в нем спаек, затрудняющих нормальные двр-



жения. Для устранения этих спаек Mills предлагает производить резкое форсированное разгибание с одновременным энергичным вытяжением предплечья. Это предложение поддерживают Marlin, Ogilvi и Trethowan. Описанные манипуляции проводились четыре месяца, после чего получался хороший результат. Авторы не пишут об отношении больных к такого рода манипуляциям и не уточняют, что означает в их понимании хороший результат.

Cyriax утверждает, что при наружном эпикондилите плеча вся патология развивается у места отхождения короткого лучевого разгибателя кисти, и предлагает для лечения усиленную пронацию и супинацию предплечья сочетать с форсированным его разгибанием.

В Советском Союзе ортопедическое лечение эпикондилита плеча не получило распространения и, как нам кажется, оно не может претендовать на роль патогенетической терапии, поскольку построено на неверных взглядах о сущности этого заболевания.

### ХИРУРГИЧЕСКОЕ ЛЕЧЕНИЕ

Несовершенство консервативного лечения наружного эпикондилита плеча отмечалось со времени описания этого заболевания; отмечалось, что это лечение не только требует длительного времени, но далеко не всегда приводит к стойкому выздоровлению больного. В зависимости от того, каким представлялся им этиопатогенез, хирурги предлагали различные операции, рассматривая их как «крайнее средство», допустимое только после безуспешного длительного консервативного лечения.

Fischer рассматривал эпикондилит как своеобразный неврит кожных веточек лучевого нерва и в соответствии с этим предлагал иссекать в зоне наружного надмышелка плеча овальный лоскут кожи вместе с подкожной клетчаткой. Эта операция, как и следовало ожидать, оказалась безрезультатной и никем не повторялась.

Один из авторов термина «эпикондилит», Franke, предложил для полной ликвидации болей сдавливать надмышелок плеча. Эту операцию дважды выполнил Goeldel и один раз Май, причем оба автора остались вполне довольными полученными результатами. Однако после сообщения Dubbs о значительном нарушении функции разгибателей предплечья эта операция никем больше не повторялась.

Выше отмечалось, что некоторые авторы склонны были рассматривать наружный эпикондилит плеча как бурсит надмышелковой сумки либо бурсит плече-лучевого сочленения. Исходя из таких предпосылок, предлагалось производить раздавливание сумки, а в тех случаях, когда она после раздавливания восстанавливалась или оказывалась неподатливой, иссекать ее (Osgood). О случаях иссечения слизистых сумок при наружном эпикондилите плеча сообщили И. А. Голяницкий, Carp, Schmidt и др. Эта операция не получила сколько-нибудь заметного распространения, что и не удивительно, поскольку надмышелковые слизистые сумки встречаются чрезвы-

чайно редко, а бурсит этих сумок не имеет ничего общего с наружным эпикондилитом плеча.

В 1926 г. на ортопедическом конгрессе в Кельне Hohmann сообщил о предложенной им операции, которая была с успехом применена для лечения 4 больных хроническим наружным эпикондилитом плеча, до этого длительно и безуспешно лечившихся различными консервативными методами. Впоследствии эта операция стала основным методом хирургического лечения наружного эпикондилита плеча и, благодаря своей доступности, простоте и безопасности, получает все большее распространение. В 1930 г. Hohmann сообщил еще о 12 операциях по своему способу; у 11 больных с хроническим наружным эпикондилитом плеча наступило стойкое выздоровление.

В сообщениях довоенного времени (Май, 1931; Boshamer, 1934) и особенно в послевоенные годы (Henkel, Bianchi, Spencer и Harndon, Thormer и Weber, Hainzl и др.) дается высокая оценка эффективности операции Hohmann даже в тех случаях, когда длительное консервативное лечение оказалось безуспешным. Например, Glomm изучил отдаленные результаты операции Hohmann у 33 больных, занимавшихся тяжелым физическим трудом (каменщики, сверловщики, строительные рабочие). Трудоспособность после операции полностью восстановилась у 30, и только 3 вынуждены были сменить профессию. Glomm возражает против того, чтобы операция рассматривалась как крайнее средство и применялась только после очень длительного консервативного лечения. Он считает, что результаты операции окажутся гораздо лучшими, если больной будет оперирован возможно раньше.

Маковский сообщает о том, что из 78 больных наружным эпикондилитом плеча, лечившихся в Тюбингенской университетской поликлинике, 13 были оперированы после того, как консервативное лечение (гипсовый лонгетт на 14 дней, глубокая рентгенотерапия, новокаиновые блокады) оказалось безуспешным, и они не могли продолжать работу монтера, швеи, продавца, зубного врача. Из 13 оперированных больных 11 вернулись на свою работу через 4—6 недель после операции, у 2 боли вскоре возобновились, и понадобилось длительное лечение, прежде чем они смогли работать.

Операция Hohmann описана самим автором очень скупо, и мы приводим описание этой операции более подробно, включив в нее ряд деталей, выработанных на основании собственного опыта. Больной лежит на спине. Рука, согнутая в локтевом суставе под прямым углом и несколько отведенная, находится на подставке или на придвинутом к операционному столу столике, касаясь его ульнарным краем предплечья и кисти. Первый палец на протяжении операции обращен кверху. После обработки операционного поля производится инфильтрационная анестезия 0,5% раствором новокаина, в который добавляется 100 000 ЕД пенициллина, подкожной клетчатки и мышц в зоне наружного надмышелка плеча и несколько дистальнее его. Дугообразный разрез длиной до 4 см обращен своей выпуклос-

тью кнаружи и, начинаясь несколько проксимальнее надмышелка, окаймляет его и заканчивается дистальнее. Тщательный гемостаз. После разведения краев раны острыми крючками ощупыванием определяется наружный надмышелок, и несколько дистальнее его (на расстоянии 2—2,5 см) производится серпообразная насечка разгибателей у места их перехода в мышцы (рис. 18). Иногда при этом немного надсекаются и сами мышцы. Для предотвращения вскрытия плече-лучевого сустава перед насечкой сухожилий находят головку лучевой кости и от нее отходят несколько кнутри. Проверка гемостаза. Глубокие швы не накладываются. Кожа с клетчаткой зашивается несколькими швами, накладывается давящая повязка. Иммобилизация руки до снятия швов. После снятия швов иммобилизация прекращается, и больному рекомендуют производить движения рукой в полном объеме, увеличивая постепенно нагрузку.

Через 15—20 дней после операции больной выписывается на облегченную работу сроком на 4—6 недель и только после этого допускается к постоянной работе. Объективным показателем эффективности хирургического лечения служит заметное и все возрастающее повышение показателей динамометра, а также сглаживание и полное исчезновение симптома Томсена. Несколько дольше сохраняется симптом Велша, и поэтому более длительным должно быть пребывание на облегченной работе тех больных, которым по роду своей работы приходится выполнять форсированное и часто повторяющееся сгибание и разгибание в локтевом суставе. Следует отметить, что даже в случаях очень быстрого восстановления функции руки и исчезновения ряда ведущих симптомов эпикондилита болезненность надмышелка при пальпации его остается надолго, и больные стараются оградить это место от возможной травматизации.

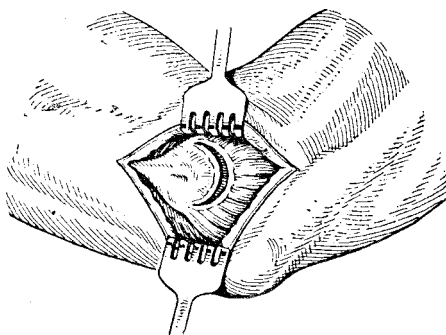


Рис. 18. Схема операции фасциомиотомии по Хоману.

Существует несколько модификаций операции Hohmann. Например, Pirker, Hackel предложили производить фасциомиотомию подкожно из разреза-прокола. Michele и Kjuеger, Poretta и Jonnes производят широкое и глубокое рассечение разгибателей, усматривая в этом залог большей радикальности. Из этих же соображений Spencer и Herndon, Stark и Kudr предложили сочетать фасциомиотомию с субпериостальной отслойкой сухожилий у места их отхождения от надмышелка или отслойку надкостницы в этой зоне, а Garden считает нужным удлинять сухожилие короткого лучевого разгибателя. Boshamer предлагает иссечение круглой связки плече-луче-

го сочленения вместе с хрящевой пластинкой головки лучевой кости, а Kaplan — денервацию наружного надмышечка. Эти операции не нашли распространения.

Первая в Советском Союзе операция фасциотиомии по Hohmann при наружном эпикондилите плеча была сделана нами в 1956 г.

К-в А., 40 лет, стропаль и сортировщик деталей. Около 2 лет ощущает боли в области наружного надмышечка правого плеча. Несколько месяцев тому назад боли усилились, не может захватывать детали специальными клещами и удерживать их плотно зажатými. На протяжении 6 месяцев лечился иммобилизацией, ионофорезом новокаина, новокаиновыми блокадами. Кратковременное улучшение сменяется возобновлением болей, которые беспокоят уже и при небольшом напряжении. Неоднократно переводится на облегченную работу, но не может справиться и с ней. Отмечается резко выраженная пальпаторная болезненность наружного надмышечка правого плеча, показатели динамометра справа ниже на 18 кг, разгибание в правом локтевом суставе безболезненно только до 160°, а дальше осуществляется с болями. Симптомы Томсена и Велша выражены отчетливо.

Операция фасциотиомии сделана 10 декабря 1956 г. Швы сняты через 8 дней, а еще через 2 дня снят лонгетт, наложенный сразу после операции. Пальпация наружного надмышечка болезненна, симптом Томсена не вызывается, симптом Велша выражен отчетливо. Показания динамометра на обеих руках одинаковы. Через 24 дня после операции выписан на облегченную работу (освобожденный бригадир), а через 4 недели после этого — на постоянную работу. Наблюдение на протяжении дв>х лет показало, что из всех симптомов, наблюдавшихся до операции, осталась только болезненность наружного надмышечка, при энергичной пальпации. Постоянную работу продолжает без ограничений, жалоб не предъявляет.

В настоящее время мы располагаем 127 наблюдениями над больными, оперированными по поводу наружного эпикондилита плеча. Среди них было 4 оперированных на обеих руках. У 93 (73,2%) больных наступило полное выздоровление, и они вернулись к постоянной работе, которую выполняют без каких-либо ограничений. У 18 больных (14,1%) наступило значительное улучшение, и они продолжали работать в своей профессии, но с некоторыми ограничениями (без большого напряжения — обработка меньших деталей, сборка малогабаритных изделий, механическая шлифовка и т. п.). У 16 больных не отмечено существенного улучшения, симптоматика наружного эпикондилита плеча осталась такой же, как и до операции. Эти больные были вынуждены из-за ограничения трудоспособности переменить профессию. Таким образом, у 12,7% оперированных хирургическое вмешательство оказалось неэффективным. Следует отметить, что из 127 оперированных нами больных 115 страдали эпикондилитом плеча не менее полугода и до операции длительно лечились различными методами, и только 12 подверглись операции в первые 2 месяца от начала заболевания. В этом, по-видимому, кроется одна из причин безуспешности операции. Второй и не менее существенной причиной неудачи фасциотиомии является, по нашему мнению, то, что наружный эпикондилит плеча нередко проходит одновременно с далеко зашедшим миозитом разгибателей, и в этом случае один из ведущих симптомов —

понижение силы сжатия кисти — остается и влияет на результат.

Все больные оперированы нами амбулаторно, и ни в одном случае мы не наблюдали каких-либо осложнений. Существенным достоинством хирургического лечения наружного эпикондилита плеча является стойкость полученных результатов, а также то, что после операции трудоспособность восстанавливается гораздо быстрее, чем в результате консервативного лечения.

О высокой эффективности хирургического лечения наружного эпикондилита плеча сообщает А. В. Евсюкова. Я. Д. Шохман сравнил результаты консервативного и хирургического лечения эпикондилита в одной из медико-санитарных частей Ленинграда и пришел к выводу, что после операции трудоспособность восстанавливается в два раза быстрее, причем результат хирургического лечения отличается исключительной стойкостью. И. Н. Смирнов у 38 из 40 оперированных больных получил отличный результат.

Некоторые авторы склонны к явной гиперболизации достоинств хирургического лечения наружного эпикондилита плеча. Например, Hainzl на основании собственных 13 наблюдений считает операцию фасциотомии «исцеляющей». Это, к сожалению, не соответствует действительности, хотя хирургическое лечение наружного эпикондилита плеча более эффективно, чем консервативное. Об этом свидетельствуют данные, приведенные в табл. 10.

Таблица 10

Результаты лечения наружного эпикондилита плеча

Метод лечения	Всего наблюдений	Результат лечения		
		хороший	удовлетворительный	неудовлетворительный
Иммобилизация	40	4	2	34
Новокаиновые блокады	127	39	60	28
Гидрокортизонотерапия	468	303	45	120
Операция Hohmann	127	93	18	16
Всего	762	439	125	198
В процентах	100	57,7	16,4	25,9

Таким образом, эффективность иммобилизации и новокаиновых блокад невелика, а результаты инъекций гидрокортизона и хирургического лечения также оставляют желать лучшего. Проблема лечения наружного эпикондилита плеча еще далека от успешного разрешения. Совершенно очевидна необходимость возможно более ранней диагностики и терапии наружного эпикондилита плеча. Всякого рода схемы лечения грешат догматичностью, но бесплано-

вость в лечении еще не означает индивидуализации. Мы полагаем, что в лечении наружного эпикондилита плеча следует придерживаться определенного плана, и на основании своего опыта предлагаем его в следующем виде.

Лечение должно начинаться с инъекций гидрокортизона, причем на весь период лечения рука иммобилизуется в съемном лонгетте. Больной освобождается от работы на время инъекций и на 2—3 недели после этого.

После получения отчетливого терапевтического эффекта больного следует выписать на облегченную работу сроком на 4—6, а иногда и на 8 недель (профбольничный лист). Только после этого больной допускается к постоянной работе.

Если консервативное лечение оказывается совершенно неэффективным или результат нестойкий и через несколько недель наступает рецидив, показано хирургическое лечение. Операцию фасциотомии нельзя считать каким-то актом отчаяния и прибегать к ней лишь после многократно повторяющихся длительных курсов консервативного лечения.

Следует помнить и о том, что всякого рода «скоростное» лечение, тенденция к возможно более быстрой выписке больного на работу заканчивается провалом — рецидив наступает очень быстро, а повторное лечение требует еще большего времени.

В системе лечения больных наружным эпикондилитом плеча огромное значение имеет рациональное временное трудоустройство. Одной лишь пометки о выдаче больному профбольничного листа явно недостаточно. Лечащий врач обязан совместно с цеховым врачом проследить за тем, чтобы больному была предоставлена работа, при выполнении которой исключены моменты, способствующие напряжению разгибателей предплечья и тракции наружного надмышелка плеча, т. е. предотвращению тех моментов травматизации, которые обуславливают возникновение наружного эпикондилита плеча и служат помехой для его ликвидации. В частности, нельзя мириться с часто практикующимся оставлением больного на той же работе, но только с ограничением нагрузки (уменьшение норм выработки, чередование основной работы с какими-либо заданиями). Неприемлемо также уменьшение разовой нагрузки при увеличении количества манипуляций, что приводит в итоге к сохранению или даже увеличению суммарного груза, перемещаемого за смену. Продолжительное лечение и далеко не всегда благоприятный исход наружного эпикондилита плеча требуют от врача вдумчивого отношения ко всем вопросам рационального трудоустройства больного.

### **ЭКСПЕРТИЗА ТРУДОСПОСОБНОСТИ**

Экспертиза трудоспособности при наружном эпикондилите плеча часто сопровождается типичными ошибками, возникающими в одних случаях от недооценки тяжести этого заболевания, а в дру-

гих — от недооценки имеющихся и не полностью использованных лечебно-организационных мер.

Первые экспертные заключения о трудоспособности больного наружным эпикондилитом плеча выносятся врачами ВКК поликлиник и медико-санитарных частей, и именно здесь обычно совершается самая частая и типичная ошибка. Эта ошибка заключается в том, что после нескольких дней или 1—2 недель лечения, когда боли в области наружного надмыщелка плеча значительно уменьшаются, а иногда и проходят, больной признается полностью трудоспособным и выписывается без всяких ограничений на свою постоянную работу. Это за очень редким исключением приводит к тому, что боли быстро восстанавливаются, вновь определяются очень отчетливо все основные симптомы болезни, и больного приходится освободить от работы. Лечение начинается заново, но эффективность его на этот раз нередко менее выражена, чем совсем недавно. К тому же не всегда можно повторить то, что применялось совсем недавно (например, нельзя уже через 3—4 недели повторить инъекции гидрокортизона). К сожалению, опыт недавней неудачи не всегда заставляет лечащего врача изменить неверную тактику, и когда после повторного лечения наступает сколько-нибудь заметное улучшение, больной снова выписывается на основную работу. Подобная практика приводит не только к резкому удлинению сроков лечения, чего хотел избежать врач, но и к ухудшению прогноза, к повышению количества неблагоприятных исходов. В итоге такой порочной практики «скоростного» лечения без использования рационального временного трудоустройства получаются наихудшие результаты.

Вторая не менее типичная ошибка заключается в том, что после длительного лечения с получением непосредственного удовлетворительного результата больной опять-таки сразу выписывается на постоянную работу, которая требует большого напряжения и ведется в быстром темпе. Этот резкий переход из одного состояния в другое без промежуточной адаптации также нередко приводит к срыву и рецидиву заболевания.

Третья ошибка заключается в том, что формально больной после лечения переводится на облегченную работу, а по существу эта работа явно неприемлема для больного эпикондилитом плеча. Например, гибщик труб после лечения инъекциями гидрокортизона получает на 6 недель профбольничный лист, и ему предоставляется работа вахтера. Формально все складывается неплохо, но в этом конкретном случае вахтеру приходится многократно открывать и закрывать тяжелые, с трудом передвигаемые ворота, и через 2 недели после такого трудоустройства «без напряжения рук» у больного наступает отчетливо выраженный рецидив наружного эпикондилита плеча.

Четвертая ошибка несколько иного характера и заключается в том, что врачи ВКК без должного учета полноценности проведенного лечения и анализа рациональности временного трудоустрой-

ства (по справке ВКК или профбольничному листу) проявляют заметную тенденцию к преждевременному направлению больного на ВТЭК для перевода его на инвалидность. Направление на ВТЭК вслед за признанием ограничения трудоспособности допустимо только после использования всех доступных средств лечения, сочетающегося с временным рациональным трудоустройством.

Больной с наружным эпикондилитом плеча нуждается в продолжительном лечении, которое длится не менее 3—5 недель. Вариабельность сроков лечения с освобождением от работы зависит от характера работы, выполняемой больным, и от выраженности и давности заболевания. Каким бы отличным не оказался непосредственный результат лечения, выписывать больного сразу же на постоянную работу нельзя, но сроки временного трудоустройства на облегченную работу опять-таки могут быть различными в зависимости от характера постоянной работы больного.

В некоторых случаях очень целесообразно вслед за лечением предоставить очередной отпуск и только после этого перевести на облегченную работу. В других случаях, и это относится прежде всего к больным, которым осталось до выхода на пенсию по возрасту 3—4 года, не следует предоставлять профбольничный лист сразу на два месяца, а, наоборот, распределить его на два срока (один месяц в первой половине года и один месяц с добавлением справки ВКК на 2 недели во второй половине года). Таким путем часто удается довести больного до выхода на пенсию без направления на ВТЭК и необходимости поздней переквалификации.

Врачи ВКК могут признать больного подлежащим направлению на ВТЭК, имея убедительные данные об исчерпывающем и рациональном использовании лечебно-профилактических мер.

## **ВНУТРЕННИЙ ЭПИКОНДИЛИТ ПЛЕЧА**

О внутреннем эпикондилите плеча принято упоминать, да и то не всегда, при описании наружного эпикондилита. При этом обычно отмечается, что внутренний эпикондилит плеча встречается сравнительно редко и протекает не так длительно и тяжело, как наружный.

Сведения о частоте внутреннего эпикондилита плеча весьма разноречивы, и если, например, М. М. Бронштейн и В. Г. Терентьева наблюдали его у 2%, а И. Н. Смирнов у 3%, то Т. З. Шапиро отметил эту форму у 28%, а Вескманн даже у 40% больных эпикондилитом плеча. Достаточно полное представление о том, насколько часто встречается внутренний эпикондилит плеча, дают данные, приведенные в табл. 11.

Сравнительная редкость внутреннего эпикондилита плеча объясняется некоторыми анатомическими особенностями этой области. Отходящие от внутреннего надмышелка плеча мышцы прикрепля-



**Сведения о частоте внутреннего эпикондилита плеча по данным различных авторов**

Авторы	Всего наблюдений	Эпикондилит	
		наружный	внутренний
М. М. Бронштейн, В. Г. Терентьева . . .	44	43	1
М. Я. Дьяченко, Н. И. Рогожина . . . .	28	17	И
Г. Б. Кацнельсон . . . . .	153	140	13
	92	86	6
	41	38	3
Д. И. Рубин . . . . .	22	20	2
	100	97	3
	45	33	12
М. А. Элькин . . . . .	1231	1138	93
Beckmann . . . . .	33	19	14
Glomm . . . . .	88	86	2
Huth a. al. . . . .	60	53	7
Lambrecht . . . . .	80	76	4
Maurer . . . . .	492	438	54
Pflug, Lunda . . . . .	96	88	8
Poretta, Jonnes . . . . .	128	124	4
Spencer, Harndon . . . . .	49	43	6
<b>Всего . . . . .</b>	<b>2782</b>	<b>2539</b>	<b>243</b>
<b>В процентах . . . . .</b>	<b>100</b>	<b>91,3</b>	<b>8,7</b>

ются к нему более равномерно и на площади гораздо большей, чем это имеет место в зоне наружного надмышелка. Такое рассредоточенное и более равномерное прикрепление мышц создает при их сокращении гораздо меньшую тракцию площадки внутреннего надмышелка и, следовательно, меньшую травматизацию периоста и мышечно-сухожильных волокон флексоров и пронаторов, меньшую опасность их надрыва. Следует учитывать также и то, что у пологого внутреннего надмышелка плеча нет дополнительного давления на периост, которое создается у наружного из-за перегиба через него мышечно-сухожильных волокон разгибателей.

Среди наблюдавшихся нами 93 больных с внутренним эпикондилитом плеча у 26 имелся одновременно и наружный эпикондилит. Таким образом, эпикондилит у внутреннего надмышелка в «чистом виде» встретился нам у 67 больных. Внутренний эпикондилит, как и наружный, встречается чаще на правой руке (справа — 66, слева — 19, на обеих руках — 8), преимущественно у мужчин (59). Во всех наблюдавшихся нами случаях внутренний эпикондилит отмечен у работников физического труда (садчицы и сьемщицы кирпича, гранильщики, электролизники, судосборщики, кузнецы и т. п.). В тех случаях, когда одновременно с внутренним отмечался и наруж-

ный эпикондилит плеча, обычно преобладали жалобы и обнаруживались симптомы, присущие наружному эпикондилиту. Поэтому о своеобразии клинической картины внутреннего эпикондилита плеча можно судить на основании изучения его в «чистом виде».

В отличие от наружного эпикондилита плеча, иногда возникающего остро вслед за травмой наружного надмышелка или резким форсированным движением в локтевом суставе при рывке штурвала, поднятии значительной тяжести и т. п., внутренний эпикондилит плеча, по нашим данным, всегда развивался постепенно, и боли, возникавшие при напряжении руки, развивались довольно медленно и беспокоили почти одинаково и при напряженном сгибании, и при напряженной супинации предплечья. Можно даже сказать, что боли при поднятии тяжести у больных с внутренним эпикондилитом плеча были выражены не так резко, как у больных с наружным эпикондилитом.

Симптоматика внутреннего эпикондилита плеча имеет своеобразие, и последнее сводится не только к болезненности у внутреннего надмышелка. Симптом Томсена и симптом Велша при внутреннем эпикондилите, хотя и постоянны, но выражены совсем не так отчетливо, как при наружном эпикондилите плеча. То же самое можно сказать и о данных динамометрии — понижение силы сжатия на больной руке не достигает у больных с внутренним эпикондилитом такого катастрофически низкого уровня, как при наружном эпикондилите. Что касается пальпаторной болезненности надмышелка, то, насколько об этом можно судить, она достаточно отчетливо выражена и при внутреннем эпикондилите плеча. Очень редко боли иррадиируют дистальнее надмышелка по ульнарному краю предплечья. Более мягкое течение внутреннего эпикондилита плеча, его возникновение не столько из-за поднятия тяжестей, сколько из-за частой и напряженной пронации и супинации предплечья, приводят к тому, что больные с внутренним эпикондилитом плеча обращаются к врачу довольно поздно, и их основная жалоба не столько на боли при поднятии тяжести, сколько на трудность напряженной пронации и супинации.

Диагностика внутреннего эпикондилита плеча не встречает затруднений, а отсутствие такого образования, как плече-лучевой сустав, упрощает дифференциальную диагностику. Рентгенологические признаки внутреннего эпикондилита плеча также возникают через несколько месяцев после начала заболевания и выражаются в однообразной картине параоссальных отложений, которые имеют округлую форму и как бы повторяют контур надмышелка (рис. 19). Картины различных по форме параоссальных образований, описанных при наружном эпикондилите плеча, при внутреннем эпикондилите почти не отмечаются.

Лечение подавляющего большинства больных внутренним эпикондилитом плеча проводится консервативными методами. Физиотерапевтические процедуры (диадинамотерапия, ионофорез новокаина,

парафинотерапия и т. д.) оказываются малоэффективными даже в самом начале заболевания и в самом лучшем случае приводят только к небольшому и весьма кратковременному уменьшению болей.

Новокаиновые блокады зоны внутреннего надмышелка плеча (для одной инъекции мы применяем 0,5% раствор новокаина в количестве до 10 мл; курс лечения складывается из 4—5 инъекций с интервалом в 1—2 дня) дают несколько лучший результат, но при этом необходимо на время лечения и на недели 2 после него освободить больного от работы, а по окончании лечения выписать на 4—6 недель на облегченную работу. Без соблюдения этих условий лечение оказывается безрезультатным из-за быстро возникающего рецидива. Более эффективны инъекции гидрокортизона в зону внутреннего надмышелка плеча (не более 3 инъекций 0,25 мг гидрокортизона с раствором новокаина и пенициллином). У подавляющего большинства больных (78 из 93) лечение инъекциями гидрокортизона приводит к стойкому выздоровлению, но и здесь обязательное временное трудоустройство на облегченной работе служит залогом успеха; без этого очень быстрый рецидив эпикондилита сводит на нет все лечение.

До недавнего времени считалось, что лечение внутреннего эпикондилита плеча должно быть только консервативным, и оснований для хирургического вмешательства нет даже при полной безуспешности его. В настоящее время некоторые авторы считают, что неэффективность и нестойкость консервативного лечения служат достаточным показанием к хирургическому вмешательству (Т. С. Жевахова, Spenser a. Harndon, Wilhelm y. Gieseler).

Spenser и Harndon оперировали 6 больных с внутренним эпикондилитом плеча и прибегли точно так же, как и при наружном эпикондилите, к фасциотомии с субпериостальной отслойкой сухожильных прикреплений к надмышелку. Операция выполнялась в условиях стационара и дала хороший результат.

Т. С. Жевахова предложила обнажать внутренний надмышелок плеча и у места прикрепления лучевого разгибателя кисти и длинной

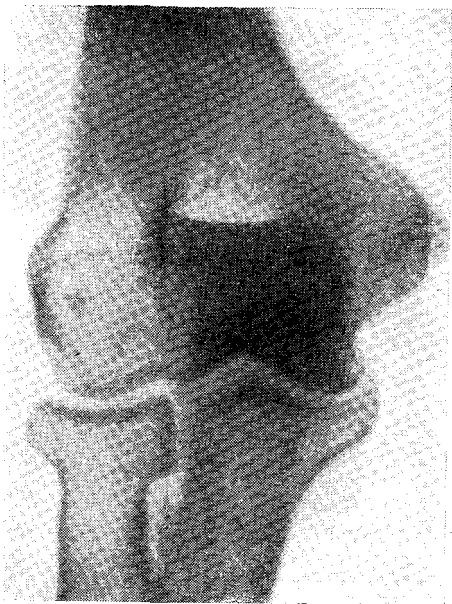

Рис. 19. Параоссальное обызвествление у внутреннего надмышелка.

ладонной мышцы иссекать кусочек надкостницы в форме ромба величиной 0,3—0,5 см. К сожалению, автор ничего не сообщает о количестве таких операций и их исходах.

Wilhelm и Gieseler предложили для лечения внутреннего эпикондилита плеча операцию, названную ими «денервацией». На самом деле эта операция (рис. 20) чрезвычайно напоминает фасциоте-

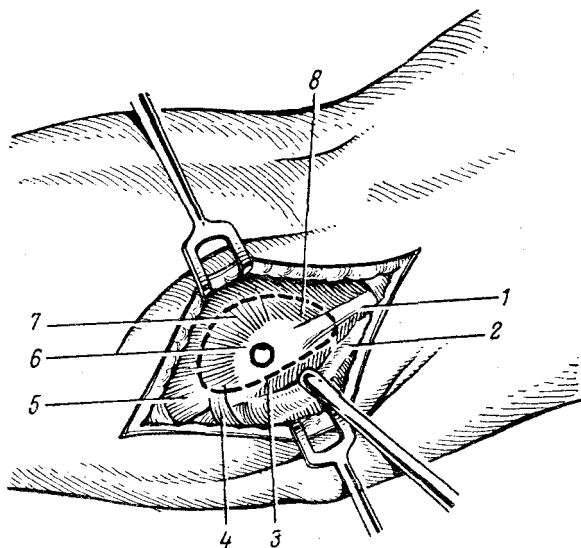


Рис. 20. Топография зоны внутреннего надмышелка плеча и схема операции «денервации».

/ — Septum intermusculare ulnare; 2 — п. ulnaris (оттянут книзу); 3 — Epicondylus medialis; 4 — Arctis tendineus m. flexoris carpi ulnaris; 5 — m. flexor carpi ulnaris, caput humerale; 6 — mm. palmaris longus et flexor digitorum superficialis; 7 — m. flexor carpi radialis; 8 — m. pronator teres. Пунктирной линией обозначен разрез вокруг внутреннего надмышелка плеча.

номиотомию по Хоману, с той только разницей, что внутренний надмышелок окаймляется почти замкнутым по кругу разрезом, включающим подходящие к надмышелку нервные веточки и сухожильно-мышечные пучки. Сведений об эффективности такой операции авторы не приводят.

Мы оперировали по методу Wilhelm-Gieseler двух больных. Результат оказался очень хорошим, а сама операция выполняется так же легко, как и операция Хомана. Само собой разумеется, что при выполнении такой операции следует помнить об опасной близости локтевого нерва и принять меры предосторожности против его травмы.

## КРЕПИТИРУЮЩИЙ ТЕНДОВАГИНИТ (ПАРАТЕНОНИТ) ПРЕДПЛЕЧЬЯ

Крепителирующий тендовагинит (паратеносит) предплечья — одно из наиболее частых заболеваний руки. Недостаточно отчетливое представление об этом заболевании и отдаленных результатах его лечения сыграли, по-видимому, немаловажную роль в том, что по установившейся традиции оно рассматривается как досадный, но малозначительный эпизод, не имеющий сколько-нибудь существенного значения для больного и не заслуживающий особенного внимания со стороны врача.

Впервые о крепителирующем тендовагините («болезненной крепитации сухожилий») сообщил Velpeau (1818), указавший на то, что самым постоянным и существенным признаком этого заболевания служит особого рода треск, происходящий при перемещении сухожилий по синовиальным влагиалищам.

В 1867 г. в Петербурге вышла докторская диссертация Ю. Зиверта «*Tenositis crepitans*» (рис. 21), в которой автор рассматривает некоторые вопросы этиологии и патогенеза этого заболевания с новых для своего времени позиций, высказывает ряд верных и принципиальных положений о частоте его, о том, «что не в пользу этой болезни мы должны сказать, что она представляет большую склонность к рецидивам и что при вторичном появлении характер ее становится уже гораздо более серьезным». Ю. Зиверт справедливо отмечает особое значение «обездвиживания» в системе лечения, а крепителирующий тендовагинит предпочитает называть «крепителирующим тенозитом», подчеркивая тем самым, что патологический процесс локализуется не в сухожильных влагиалищах, а в сухожилиях.




Рис. 21. Титульный лист диссертации Ю. Зиверта.

Ю, Зиверт впервые обратил внимание на "связь «крепитирующего тенозита» с профессиональным трудом, а также пытался воспроизвести это заболевание в эксперименте. Можно лишь удивляться, что эта замечательная работа почти на протяжении столетия никем не упоминалась и не цитировалась.

### **КЛИНИКА И ДИАГНОСТИКА КРЕПИТИРУЮЩЕГО ПАРАТЕНОНИТА ПРЕДПЛЕЧЬЯ**

Заболевание развивается остро, и нередко между полным здоровьем и возникновением отчетливой клинической картины проходит всего лишь несколько часов. Однако при тщательном опросе больного иногда удается установить, что за 1—2 дня до заболевания он ощущал ноющие или ломящие боли в предплечье, отмечал повышенную уставаемость руки, жжение или покалывание в предплечье, онемение его по лучевому краю.

В некоторых случаях заболевание достигает максимального развития на протяжении 2—3 часов. Такое острое развитие отмечается у больных, работа которых связана не с частыми и стереотипными движениями руки, а с однократным или несколько раз повторяющимся чрезмерным мышечным напряжением (например, поднятие большой тяжести, резкий рывок рычага, напряженный поворот гаечного ключа и т. д.).

Возникновению заболевания способствует ушиб или сдавление предплечья. Мы отметили, что недостаточное щажение травмированной руки, продолжение работы при наличии боли и припухлости, вызванных травмой, часто приводят к быстрому развитию крепитирующего паратенонита, который в таких случаях отличается упорным и продолжительным течением.

Больные очень скоро замечают появление припухлости предплечья и почти всегда сами указывают на нее врачу, но значительно реже обращают внимание на крепитацию. Обычно не припухлость, не крепитация и даже не боли в предплечье приводят больного к врачу; к этому его побуждает слабость в руке, из-за которой нельзя продолжать привычную работу, в особенности, если она связана со значительным напряжением. Таким образом, далеко не все больные с крепитирующим паратенонитом предплечья обращаются к врачу в первые часы или даже первые дни заболевания.

Обследование больного следует проводить так, чтобы сравнивались полностью обнаженные руки. Много дает внимательный осмотр. Припухлость на больном предплечье имеет продолговатую — овоидную или колбасовидную форму, начинается обычно в зоне шиловидного отростка лучевой кости и продолжается проксимально наискось к ульнарному краю, но до него, как правило, не доходит.

У подавляющего большинства больных припухлость располагается в проекции длинной отводящей I палец мышцы и его корот-

кого разгибателя, достигает 8—10 см в длину и 3—4 см в ширину, его проксимальная граница не поднимается выше средней трети предплечья, а нижняя — дистальнее линии шиловидных отростков. На ощупь припухлость плотна и болезненна, не флюктуирует. Кожа на припухлости иногда теплее симметричного участка здорового предплечья на 0,5—1°.

Крепитацию — наиболее яркий и специфический симптом — лучше других описал Ю. Зиверт: «Звук может быть похож на шум, производимый растиранием крахмала между пальцами. С течением времени этот звук усиливается и на высоте развития походит на треск, слышимый при аускультации воспаленных легких или при трении друг о друга концов переломленной кости, или же на скрип толстой, твердой кожи и на звук, издаваемый при сильном морозе сухим снегом под нашей ногой».

Многочисленные описания крепитации при тендовагините и сравнение ее с аналогичными аускультативными и пальпаторными симптомами, наблюдаемыми при других патологических состояниях, не случайны. Действительно, очень трудно дать краткое и выразительное определение крепитации, тем более, что ее звучность, выраженность и стойкость зависят от интенсивности, давности и протяженности процесса. Отчетливая и звучная в первый день заболевания, крепитация очень часто на завтра становится едва ощутимой и выявляется с трудом. Крепитацию, как правило, удается определить на площади, несколько меньшей, чем зона припухлости.

Для выявления крепитации достаточно одной пальпации, которую следует проводить возможно более мягко, без грубого нажима на припухлость. С особой отчетливостью крепитация выявляется, если больной в момент пальпации предплечья сгибает и разгибает пальцы и одновременно с этим производит флексию и экстензию кисти. При грубом нажиме на припухлость крепитация очень скоро перестает улавливаться или ощущаться совсем нечетливо. Длительная флексия и экстензия кисти с одновременными движениями пальцев также приводит к исчезновению крепитации, которая возобновляется через некоторое время, если руке предоставить полный покой.

Крепитацию можно выявить и аускультативно, но удастся это труднее, и отчетливость ее не так выражена, как при пальпации. Мы убедились в том, что если крепитацию не удастся выявить пальпаторно, то она не улавливается при помощи стетоскопа или фонендоскопа. Более чутким оказывается ухо, приложенное непосредственно к припухлости.

До последнего времени при описании клинической картины крепитирующего паратенонита никогда не упоминалось о значительном понижении силы заболевшей руки и не приводились данные, свидетельствующие о постоянстве этого симптома. Между тем, показатели динамометра имеют весьма существенное значение не только и не столько для диагностики, сколько для решения неко-

торых вопросов экспертизы трудоспособности. Динамометрия позволяла нам установить у всех без исключения больных отчетливое понижение силы сжатия кисти заболевшей руки, причем по мере ликвидации воспалительного процесса сила руки постепенно восстанавливается, но остается пониженной еще через много дней после того, как исчезли боль, припухлость и крепитация. Мышечная сила больной руки восстанавливается полностью не раньше, чем через две-три недели после исчезновения симптомов.

Таблица 12

**Снижение силы правой руки**  
(средние величины в кг)

День болезни	Снижение силы
2	14
4	10,5
6	7,3
8	6,4
12	5,2
14	2,7

Автор при помощи динамометра Матве — Коллена установил значительное снижение силы заболевшей правой руки у 72 больных с крепитирующим паратенонитом (табл. 12).

Миографические исследования при крепитирующем паратеноните предплечья показали значительное понижение мышечного сокращения (Thomson, Plewes, Shaw). Это отмечено

нами при электромиографических исследованиях, проведенных у 14 больных в первые 2—5 дней от начала заболевания.

Следует помнить о том, что при обследовании больного иногда не удастся выявить все основные симптомы, и только боль и понижение мышечной силы на больной руке отмечаются всегда. Что касается припухлости и крепитации, то один из этих симптомов может отсутствовать. Так, например, Szyczko указывает, что боль была постоянным симптомом у 63 обследованных, припухлость — у 56 из них, а крепитация — только у 54.

На основании 860 наблюдений мы можем отметить, что боли отмечались всегда, у 26 (3%) больных не выявлено припухлости предплечья и у 39 (4,5%) не обнаружено крепитации. Отсутствие таких классических «постоянных» симптомов, как припухлость и крепитация, объясняется тем, что больные нередко обследуются на третий и даже на четвертый день болезни и к тому же после домашнего лечения. В результате этого один из наименее стойких симптомов либо исчезает, либо становится маловыраженным. У всех без исключения больных, обследованных в первые сутки заболевания, определялись и боль, и припухлость, и крепитация.

Угасание симптомов происходит в известной последовательности: прежде всего (конечно, при щажении руки) уменьшается, а затем и проходит боль; вслед за этим ослабевает интенсивность крепитации. После этого понемногу сглаживается и исчезает припухлость. Наконец, восстанавливается мышечная сила руки. Наблюдается, хотя и редко, другая последовательность угасания симптомов, когда вначале проходит боль, затем припухлость и крепитация. В любом случае дольше всех симптомов держится слабость



руки и ее быстрая утомляемость (М. А. Элькин, 1958), что необходимо иметь в виду при решении вопроса о выписке больного на работу.

Иногда крепитирующий паратенонит развивается на фоне уже существующих, но не распознанных заболеваний. Например, мы наблюдали типичный крепитирующий паратенонит предплечья у токаря 49 лет, который обратился к врачу на третий день после заболевания. Через несколько дней после проведенного лечения исчезла крепитация, едва заметной стала припухлость, но боли при флексии и экстензии кисти не проходили. На рентгенограмме лучезапястного сустава, сделанной через 25 дней появления острых болей и крепитации, обнаружен асептический некроз полулунной кости, который, конечно, возник задолго до появления крепитирующего паратенонита.

Крепитирующим паратенонитом поражается наиболее нагружаемая рука. Заболевание правого предплечья отмечено нами у 642 (74,7%) больных, левого — у 216 (25,1%) и обоих предплечий — у 2 больных. Двусторонний крепитирующий паратенонит описали В. А. Тварадзе, М. А. Элькин и Н. С. Окунь, Szyszko. Среди 216 больных с заболеванием левого предплечья было 17 левшей, многие больные выполняли работу, связанную с преимущественной нагрузкой на левую руку (ровничицы, планщицы).

Крепитирующий паратенонит локализуется на предплечье чаще, чем на любой другой части тела (Н. Минин, А. Г. Кнеплер, М. А. Элькин, И. М. Варшавский, Rais и др.). Но и на предплечье заболевание развивается в подавляющем большинстве случаев на его тыльно-лучевой поверхности в дистальной трети. А. Г. Кнеплер отмечает, что из наблюдавшихся им 174 больных у 154 (88,5%) крепитирующий паратенонит локализовался на тыльно-лучевой поверхности предплечья, у 19 — на тыле кисти и запястья и лишь у одного — по сгибательной поверхности предплечья. По данным Calberg, из 315 больных у 288 (91%) была та же локализация заболевания. Rais конкретно называет длинную отводящую I палец мышцу и его короткий разгибатель тем объектом, который поражается в 88%. По нашим данным, именно эти мышцы были поражены у 822 (95,6%) больных, тогда как разгибатели II—V пальцев страдали у 31 (3,6%), а сгибатели — только у 7 (0,8%) больных.

Некоторые авторы утверждают, не приводя, впрочем, никаких доказательств, что крепитирующий паратенонит часто возникает у болеющих гриппом, ангиной, ревматизмом, фурункулезом (О. М. Руденко, Felsenreich, Bitersohl, Szyszko и др.). Мы можем утверждать, что, по крайней мере, 99% наших больных во время развития крепитирующего паратенонита и задолго до этого не болели ни одним из перечисленных заболеваний.

Делались попытки установить сезонность крепитирующего паратенонита, выявить его связь с определенными климатическими

факторами. Так, например, А. Г. Кнеплер, Berger и другие утверждают, что эта болезнь особенно часто возникает в холодное время года, а по мнению Calberg, Engelmann и других, она развивается чаще всего в начале весны. На основании своих наблюдений мы пришли к заключению, что крепитирующий паратенонит возникает одинаково часто в любое время года (зима — 211, весна — 224, лето — 197, осень — 228). Отмечаемые на отдельных предприятиях «вспышки» паратенонита объясняются не климатическими особенностями сезона, а переходом на другую технологию, увеличением нормы выработки, возвращением рабочих из коллективного отпуска и т. д.

### **АНАТОМИЯ ПРЕДПЛЕЧЬЯ И ПАТОЛОГИЧЕСКАЯ АНАТОМИЯ КРЕПИТИРУЮЩЕГО ПАРАТЕНОНИТА**

Избирательная локализация крепитирующего паратенонита предплечья не случайна и должна рассматриваться как следствие некоторых анатомических и функциональных предпосылок. Прежде всего это относится к длинной отводящей I палец мышце и, его короткому разгибателю.

Мышцы предплечья можно разделить по функциональному признаку на 4 группы:

1) мышцы, вращающие лучевую кость вокруг локтевой (пронаторы и супинаторы), с точками прикрепления на лучевой кости;

2) мышцы, приводящие в движение кисть как целое (сгибатели и разгибатели, приводящие и отводящие мышцы), с точками прикрепления на основаниях метакарпальных костей;

3) мышцы, приводящие в движение II—V пальцы (сгибатели и разгибатели), с точками прикрепления на ногтевой и средней фалангах;

4) мышцы, приводящие в движение первую метакарпальную кость и фаланги I пальца (сгибатели, разгибатели, приводящие мышцы).

Наиболее существенной особенностью описываемой области является то, что здесь находится место перекреста лучевых разгибателей с длинными мышцами большого пальца, которые в свою очередь перебрасываются над лучевой костью (рис. 22). При сжатии кисти в кулак сухожилия лучевых разгибателей сдавливаются между мышцами I пальца и лучевой костью. При одновременном форсированном движении в лучезапястном суставе создаются условия для своеобразного разминания тканей, лежащих между двумя слоями, и этого может оказаться достаточным, чтобы вызвать механический инсульт в сдавливаемых мышцах.

Анатомические связи между сухожилиями лучевых разгибателей и длинными мышцами I пальца очень тесны, особенно в области перекреста — здесь они охвачены общей массой паратенональной клетчатки, а от разгибателей пальцев отделены фасциальной прослойкой.

Значение анатомических и функциональных Предпосылок трения и разминания длинной отводящей I палец мышцы и его короткого разгибателя для возникновения крепитирующего паратенонита признается многими авторами (А. Г. Клеплер, Ellis, Calberg и др.).

До недавнего времени суждения об изменениях в тканях и даже о самой локализации патологического процесса или крепитирующем паратеноните строились не столько на фактах, сколько на более или менее удачных и убедительных умозаключениях.

Velpeau, не приводя ни одного доказательства, утверждал, что патологический процесс, обуславливающий крепитацию, локализуется в сухожилиях и сухожильных влагалищах.

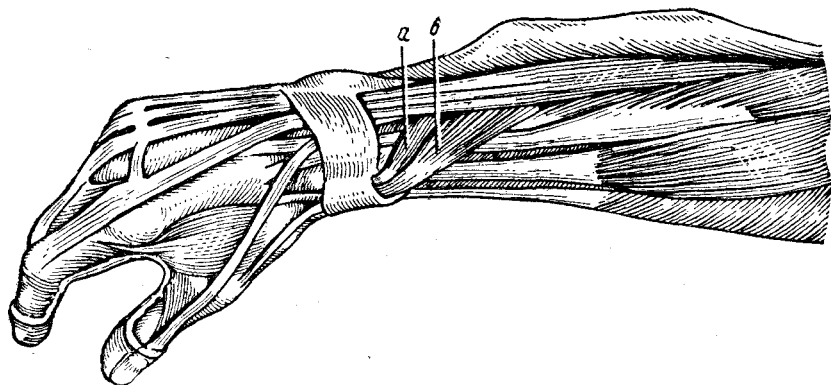


Рис. 22. Прохождение длинной отводящей I палец мышцы и его короткого разгибателя между лучевой костью и лучевыми разгибателями.

*a* — abd. pol. longus; *b* — ext. pol. brevis.

Boyer считал, что при «перитендинозном целлюлите» (cellulitis peritendinosa) воспаляется соединительная ткань, окружающая мышцу и ее сухожилие.

Т. Бильрот, объясняя симптом крепитации, писал: «Вследствие отложения фибрина на поверхности сухожильных влагалищ и сухожилиях они делаются шероховатыми и при всяком движении трутся друг о друга; это полуострое воспаление сухожильных влагалищ почти всегда заканчивается разрешением, встречается особенно часто на тыле ручной кисти (крепитирующий тендовагинит)». Volkmann проводил полную аналогию между трением сухожилия о стенки сухожильного влагалища и трением листков плевры при сухом плеврите и предложил называть крепитирующий тендовагинит «сухим тендовагинитом» (tendovaginitis sicca).

Первым активно попытался пошатнуть традиционную трактовку крепитирующего тендовагинита Kuttner, заявивший на 36-м съезде немецких хирургов (1907), что при этом заболевании патологический процесс не имеет никакого касательства к сухожильным

Влагалищам, и предложивший называть это заболевание «крепитирующим метадесмитом» (*metadesmitis crepitans*).

Совершенно очевидно, что различные точки зрения на природу крепитирующего паратенонита, вне зависимости от авторитета тех, что их высказывал, нуждались в подтверждении данными патолого-анатомического исследования. Первую биопсию при крепитирующем паратеноните выполнил Frisch (1909) и установил, что сухожильные влагалища остаются интактными, а воспалительные изменения локализуются в рыхлой соединительной ткани, окружающей сухожилие, - и в самой мышце у места ее перехода в сухожилие.

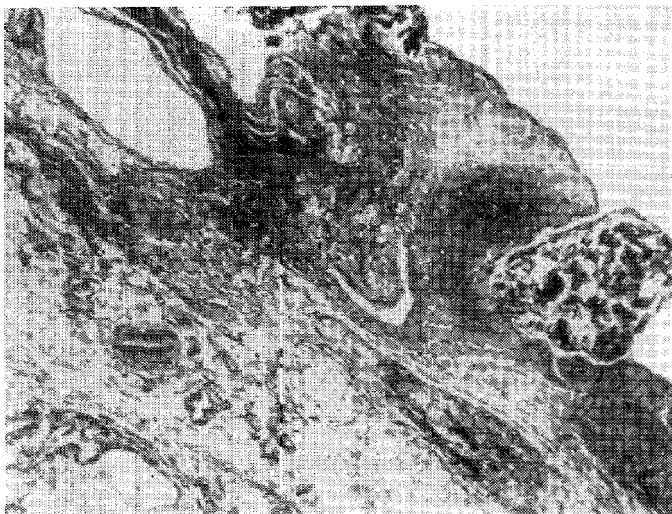


Рис. 23. Выраженный отек и фибринозный экссудат у места перехода длинной отводящей I палец мышцы в сухожилие (6-й день болезни).

Nauck (1918), оперировавший больного крепитирующим паратенонитом лучевых разгибателей, отмечал, что кожа и подкожная клетчатка в области сухожилий длинной отводящей I палец мышцы и его короткого разгибателя оказались совершенно нормальными. Фасции, лежащие на обоих сухожилиях, были туго натянуты и, вследствие обильной инъекции кровеносных сосудов, имели серо-красный цвет. Располагающаяся под фасцией ткань была во всю свою толщу набухшей и пропитанной желтоватой серозной жидкостью. Ниже лежали неизмененные, с блестящими поверхностями, сухожилия. Микроскопически обнаружены сильно набухшие волокна фасции, раздвинутые в отдельных местах кровоизлияниями. В нижележащих тканях кровоизлияния были еще более обильными и, кроме того, в отдельных местах они были имбибированы кровью.

Около сильно инъецированных кровеносных сосудов лежала масса округлых клеток, лимфоцитов, полинуклеаров и эозинофильных клеток. Учитывая наибольшую выраженность воспалительного процесса в рыхлых тканях (паратенон), окружающих сухожилия, Наск заявил, что называть заболевание, известное как «крепитирующий тендовагинит», следует «крепитирующим паратенонитом» (*Paratenonitis crepitans*). Впоследствии это название получило широкое распространение, и мы полагаем, что оно является наиболее удачным из всех нам известных.

Novard (1937) детально исследовал изменения тканей, полученных при биопсии у четырех больных с крепитирующим паратенони-



Рис. 24. Фокусы некроза и мелкоклеточная инфильтрация у места перехода длинной отводящей I палец мышцы в сухожилие (12-й день болезни).

том лучевых разгибателей, и нашел, что сами сухожилия и сухожильные влагалища оказались неизмененными, но в месте перехода мышцы в сухожилие во всех случаях отмечался выраженный желеобразный отек. При этом в темноокрашенном кусочке мышцы, иссеченном у больного, отсутствовала способность к сокращению. Отмечалось также истощение гликогена и задержка молочной кислоты в пораженных мышцах, что свидетельствует об их переутомлении и истощении. Наконец, определялись множественные разрушения мышечных волокон с интерстициальными геморрагиями и осадением фибрина.

Thomson, Plewes, Shaw (1951) при исследовании кусочков тканей, иссеченных у таких же больных, отметили, что асептический воспалительный процесс особенно отчетливо выражен в соединительной ткани, окружающей сухожилие, и в самой мышце и у ее перехода в сухожилие. В одном случае биопсия была сделана на 7-й

день болезни, но изменения были выражены вполне отчетливо. Это наблюдение интересно тем, что в сроки, когда большинство больных признается выздоровевшими, изменения в тканях говорят об ином и отчетливо объясняют причину частых рецидивов после ранней выписки на работу без каких-либо ограничений.

Rais (1961) подчеркивает особенную выраженность изменений в длинной отводящей I палец мышце и его коротком разгибателе в зоне их перехода в сухожилия. В мышцах наблюдалась отчетливая интерстициальная экссудация фибрина, лимфоцитарная инфильтрация и фибропластическая пролиферация со значительным фибринозным выпотом в паратеноне. Весьма отчетливые изменения определялись в тканях, иссеченных даже после 11—12 дней после начала заболевания.

Наиболее типичные изменения в тканях, иссеченных у больных в разные сроки крепитирующего паратенонита, представлены на рис. 23 и 24.

### **КРЕПИТИРУЮЩИЙ ПАРАТЕНОНИТ ПРЕДПЛЕЧЬЯ И ПРОФЕССИЯ**

Уже в прошлом столетии обращалось внимание на то, что крепитирующий паратенонит особенно часто наблюдается у представителей некоторых профессий. Так, например, Ю. Зиверт отметил, что «известные профессии особенно располагают к этсуму заболеванию и доставляют чаще всего подобного рода пациентов. Усиленная работа мышц предплечья, повторяемая продолжительное время в одном известном направлении, вызывает эту болезнь весьма часто. Таким образом, ее постоянно наблюдают у кузнецов, слесарей, прачек, жнецов, сенокосцев, виноградарей, столяров, обжигателей гипса, пыльщиков, каретников, у играющих на фортепиано, фехтовальщиков и т. д.». Сам Ю. Зиверт наблюдал крепитирующий паратенонит предплечья у солдат-кузнецов, усиленно занимавшихся ковкой и чисткой подков.

Многочисленные и систематические исследования о роли профессиональных факторов в развитии крепитирующего паратенонита проводились в Советском Союзе (Н. П. Шугаев, 1924; А. И. Оболенская и И. А. Голяницкий, 1927; О. М. Руденко, 1928; И. П. Каллистов, 1930; М. А. Элькин, 1958, и др.). Зарубежные авторы описывают это заболевание прежде всего в аспекте клиники и лечения, лишь изредка останавливаясь на роли профессиональных факторов (Conn, 1931; Berger, 1941; Posner, 1942; Engelmann, 1957).

Установлено, что крепитирующий паратенонит чаще всего развивается при работе, требующей многократных и стереотипных движений кисти и пальцев рук. Немаловажное значение имеет недостаточная тренировка рабочего, введение повышенных норм выработки, включение в быстрый темп работы сразу же после длительного перерыва (болезни или отпуска), переключение на непривычную работу.

Нами изучены 860 больных крепитирующим паратенонитом предплечья, среди которых было 533 (62%) мужчины и 327 (32%) женщин. Эти больные распределялись по возрасту следующим образом: до 20 лет — 37 (4,3%), 21—30 лет — 284 (33%), 31—40 лет — 294 (34,2%), 41—50 лет — 178 (20%), 51—60 лет — 67 (8,5%).

Все авторы, занимавшиеся изучением крепитирующего паратенонита предплечья, отмечают преимущественное поражение правой руки. Это подтверждается и нашими наблюдениями — у 642 больных (74,6%) заболела правая рука, у 216 (25,2%) — левая и у 2 больных (0,2%) — обе руки.

Среди наших больных преобладали слесари, токари, шлифовщики, полировщики, формовщики, маляры, кузнецы, садчики и сьемщики кирпича. По стажу работы в своей профессии больные распределялись следующим образом: стаж до 1 года — 8,3%, до 3 лет — 22,2%, более 3 лет — 68,5%. Мы наблюдали всего 74 больных со стажем работы в данной профессии менее одного года, но 49 из них заболели в первые 3 месяца после начала работы, что подтверждает известное значение фактора недостаточной тренированности.

На основании анамнестических данных удалось установить, что у 98 (11,3%) больных крепитирующий паратенонит возник через несколько дней после возвращения на работу из отпуска и у 19 (2,3%) после возвращения на свою работу, временно прерванную из-за командировки, болезни и т. п. Таким образом, у 117 (13,6%) больных крепитирующий паратенонит возник после возвращения на постоянную работу, временно прерванную по тем или иным обстоятельствам.

У многих больных удается выявить, что заболеванию предшествовала повышенная нагрузка (увеличение норм выработки, сверхурочные работы) или изменения технологии.

Мы уже отмечали, что известное значение в происхождении и развитии крепитирующего паратенонита имеет травма предплечья, роль которой тем более очевидна, чем меньше времени прошло от нее до начала заболевания. У 37 (4,7%) наших больных за 5—12 дней до появления крепитирующего паратенонита были однократные или повторные ушибы предплечья, которые больные не сочли настолько серьезными, чтобы из-за этого прекратить работу, хотя ощущали боли в руке и продолжали работать с некоторым трудом, особенно в тех случаях, когда приходилось выполнять быстрые движения или поднимать многократно даже небольшие тяжести.

### **ЛЕЧЕНИЕ КРЕПИТИРУЮЩЕГО ПАРАТЕНОНИТА ПРЕДПЛЕЧЬЯ**

За полтора столетия, прошедших со времени первого описания крепитирующего паратенонита, было предложено много способов лечения его, но не все они выдержали испытание временем.

Собственные наблюдения и сопоставления, а также полученные при изучении литературы данные позволяют нам утверждать, что основным и совершенно обязательным условием правильного лечения крепитирующего паратенонита любой локализации является полноценная иммобилизация. Уже сто лет тому назад Ю. Зиверт писал: «Самым первым и важным показанием при лечении этой болезни, разумеется, будет абсолютный покой пораженной части. С этой целью, по нашему мнению, всего лучше накладывать недели на две на больной член неподвижную повязку». В этом весьма четко сформулированном положении обращает на себя внимание не только высокая оценка абсолютной ценности иммобилизации, но также и срок, на который она признается необходимой. Этот срок (две недели), выбранный Ю. Зивертом, по-видимому, эмпирически, представляется в свете наших современных показаний об особенностях изменений в тканях пораженной конечности вполне приемлемым. Описывая различные способы лечения крепитирующего паратенонита, применявшиеся сто лет тому назад, Ю. Зиверт приходит к следующему выводу: «Все-таки мы должны помнить, что описываемая болезнь часто проходит сама собой, при соблюдении только покоя страдающего органа». С этим нельзя не согласиться, но при таком пассивном лечении продолжительность его оказалась бы очень большой, а результаты лечения оставляли бы желать лучшего.

Н. А. Богораз (1914) считал, что для лечения крепитирующего паратенонита достаточно применять рассасывающие средства в виде смазывания йодной настойкой, согревающие компрессы и «спокойное положение конечности».

О том, что в лечении крепитирующего паратенонита иммобилизация имеет чрезвычайно большое значение, повторяется много раз в многочисленных статьях, заметках, руководствах, но тому, как следует проводить иммобилизацию, не уделяется никакого внимания. По-видимому, техника иммобилизации считается общеизвестной и не заслуживающей более детального рассмотрения. Между тем, на протяжении многих лет мы много раз видели, как своеобразно понимается и проводится иммобилизация в поликлиниках и медико-санитарных частях, насколько она не соответствует требованиям, предъявляемым к ней. Совсем нередко мы наблюдали, как «иммобилизация» при помощи фанерной дощечки, шпателя или полочки картона проводится таким образом, что эти импровизированные шины накладываются от середины предплечья до основных фаланг пальцев, движения которых практически остаются неограниченными. В других случаях импровизированная шина полностью фиксирует II—V пальцы, тогда как I палец может совершать неограниченные движения, что сводит на нет всю иммобилизацию, поскольку разгибатель и отводящая мышца I пальца, особенно страдающие при крепитирующем паратеноните, продолжают травмироваться, и фиксирующая повязка оказывается наложенной неиз-



вестно для чего. Совсем нередко пальцы фиксируются на шине в положении максимального разгибания, что исключает физиологическое положение и очень плохо переносится больными, которые стремятся поскорее избавиться от такой иммобилизации. В некоторых случаях I палец оказывается плотно прижатым к лучевому краю II метакarpальной кости, что также нефизиологично и плохо переносится больными. Перечисленные детали могут показаться не такими уже существенными и не заслуживающими такого подробного перечисления, но в действительности именно от таких деталей во многом зависит самочувствие больного на протяжении нескольких дней, не говоря уже об эффективности несовершенной иммобилизации. Только правильная иммобилизация замечательна прежде всего тем, что сразу доставляет больному огромное облегчение, и с момента ее наложения начинается, по существу, полноценное лечение.

Иммобилизацию кисти и пальцев при крепитирующем паратеноните предплечья лучше всего проводить при помощи лонгета, приготовленного из 8—10 слоев нагипсованного бинта. При наложении такого лонгета совершенно необходимо соблюдение следующих условий:

- 1) лонгетт должен быть хорошо от моделирован и накладывается по сгибательной поверхности предплечья от его верхней трети до кончиков пальцев;

- 2) кисть должна находиться в легкой дорсальной флексии, а II—V пальцы — в положении ладонного сгибания;

- 3) обязательна иммобилизация I пальца, который должен находиться в оппозиции к II—III пальцам и ни в коем случае не прижатым к кисти. Такое положение I пальца полностью исключает напряжение и дополнительную травматизацию отводящей мышцы и разгибателя. Для иммобилизации I пальца гипсовый лонгетт надрезается в длину по его лучевому краю и из образовавшейся пластинки формируется ложе для I пальца;

- 4) никаких мягких подкладок (вата, салфетки, бинты) на предплечье и под пальцы накладывать не следует.

Гипсовый лонгетт нужно фиксировать мягким бинтом, начиная бинтование с периферии и создавая некоторое давление. Ю. Зиверт, König, Novard и другие считают, что небольшое давление на предплечье в зоне крепитации и припухлости весьма полезно.

Мы убеждались в том, что иногда больные, особенно молодые и недисциплинированные, по собственной инициативе снимают на время лонгетт, а иногда даже выполняют кое-какие домашние работы. Такие же нарушения режима лечения наблюдала В. Бекетова. В подобных случаях одного призыва больных к сознательности недостаточно. Лучшим способом предотвратить подобные нарушения является фиксация лонгета двумя гипсовыми «браслетами», один из которых накладывается над запястьем, а другой — над проксимальным краем лонгета. Для формирования такого «браслета» до-

статочны 2—3 туров нагипсованного бинта. Такие «браслеты» в случае надобности (на время повторных блокад и для выполнения физиотерапевтических процедур) снимаются, а затем снова накладываются до полного прекращения иммобилизации.

Длительная иммобилизация кисти может способствовать образованию спаек в паратеноне, и мы полагаем, что она должна длиться не более 5—6 дней. За ранние ненапряженные движения пальцами и кистью при крепитирующем паратеноните высказывается Beimel (1956).

Значительное место в лечении крепитирующего паратенонита имеют инъекции новокаина, или, как их нередко называют, новокаиновые блокады (В. Бекетова, 1951; И. Д. Горбатов, 1954, 1965; З. В. Самсочова, 1960; А. М. Рыбин, 1963; В. Ф. Гершензон, 1967).

Нередко применяются повязки с ихтиоловой мазью и мазью Вишневского, согревающие компрессы, грелки, синий свет, но судить об их эффективности трудно, поскольку они обычно сочетаются с другими методами лечения.

К назначению массажа следует относиться очень осторожно. Мы полагаем, что даже очень легкий массаж создает реальную опасность травмирования и без того пораженных сосудов, мышц и паратенона, а также разрыхленных мышечных волокон.

Некоторые авторы считают, что для ускорения рассасывания воспалительного трансудата необходимо любой ценой вызвать резко выраженную гиперемию, и предлагают с этой целью вызвать на предплечье ожог I степени. Так, например, Д. Г. Гольдман (1930) наблюдал больного с крепитирующим паратенонитом предплечья, у которого случайно воспалилась на руке повязка с ихтиоловой мазью, после чего очень быстро наступило излечение. Это побудило автора разработать методику лечения, которую можно назвать «огнетерапией»: на больном предплечье зажигалась пластинка ваты и вызывался ожог I степени. Этим пожарным методом лечились 25 больных, и все они после однократного обжигания выздоровели. Мы упомянули об этом методе в надежде на то, что никто его заново не откроет и не отважится применить.

Хотя «огнетерапия» в своем первоначальном виде никем не повторялась, ожог, вызываемый другими способами, использовался и в дальнейшем. К. Д- Иоакимис (1940) применил для лечения 60 больных крепитирующим паратенонитом предплечья обжигание кожи предплечья компрессами их приготовленной ex tempore смеси хлороформа и 80° спирта. Этой смесью пропитывались марлевые салфетки и накладывались на предплечье в зоне крепитации, прикрывались клеенкой и плотно прижимались к коже на 3 минуты. Автор предусмотрительно предупреждает, что передержка компресса приводит к ожогу II степени. Излечение наступало через 3—8 дней, причем иногда компресс накладывался 2 раза в день. Об отдаленных результатах такого лечения автор не сообщает.

Другим вариантом такого же метода лечения является предложение Ю. В. Шанцера (1964) использовать пасту Розенталя (йод, спирт, парафин, хлороформ) для смазывания кожи предплечья в зоне паратенонита. Смазывания проводились по 2—3 раза в день или через день у 14 больных, которые выздоровели в среднем через 3,5 дня.

Г. Я. Дорон и Е. Д. Дубовой (1932) считают наиболее эффективным методом лечения крепитирующего паратенонита рентгенотерапию и отмечают, что уже после первого облучения уменьшаются боли, а после второго исчезают припухлость и крепитация. Иммобилизация не проводилась.

Весьма положительно отзываються о рентгенотерапии крепитирующего паратенонита Hernheiser (1926) и Bertelsen (1941), но не приводят конкретных данных, подтверждающих достоинства этого метода.

Мы считаем рентгенотерапию крепитирующего паратенонита неприемлемой и абсолютно противопоказанной. Подвергать больного облучению допустимо только тогда, если нет других вполне безопасных методов лечения.

Своеобразный метод лечения инъекциями под кожу подогретого вазелина (Ш. Ц. Мтварелидзе) не нашел распространения, так же как и введение пепсина (Konig), фибролизина (Oser), активированного пепсина (Paug) и химотрипсина (Szpolot).

На протяжении последних 10—12 лет для лечения крепитирующего паратенонита все чаще применяются гидрокортизон и гепарин (П. Г. Швальб, В. С. Огиенко, Л. И. Таирова, А. Т. Тронников, М. А. Элькин и Н. С. Окунь, М. А. Элькин и И. В. Шеремет, Bauer, Kvist, Rais, Zweifel, Schmidt, Dietrich, Anders, Gostrap).

Еще 150 лет тому назад Velpeau считал, что больной с крепитирующим паратенонитом выздоравливает через 8 дней от начала заболевания, но не исключал, что на это может потребоваться гораздо больше времени. По мнению Ю. Зиверта, лечение такого больного может длиться от 6 до 20 дней. В новейшей литературе по вопросу о продолжительности лечения больных с крепитирующим паратенонитом существуют различные высказывания. Так, например, Д. Г. Гольдман называет 3—5 дней, Г. Я. Дорон и Е. Д. Дубовой — 4—5 дней, М. И. Островский — 5—7 дней, Н. П. Шугаев — 4—10 дней, А. И. Иванченко — 5—10 дней, С. Л. Фирер — 5—12 дней, О. М. Руденко — 8—10 дней, И. Д. Горбатов — 10—15 дней, И. М. Варшавский — 6—10 дней.

Различные сроки лечения довольно однотипного по течению заболевания, предлагаемые разными авторами, устанавливаются нередко на основании немногих наблюдений и без учета отдаленных результатов. Основным критерием эффективности лечения многие авторы считают сроки исчезновения классических симптомов, что вовсе не идентично выздоровлению. Вследствие не критического подхода к оценке эффективности лечения возникают необоснованные

рекомендации, примером чего может быть работа П. Г. Швальба, опубликованная в разделе «В помощь практическому врачу» (Вестник хирургии им. И. И. Грекова, 1965, 9, 106—109). На основании непосредственных результатов лечения 39 больных автор утверждает, что уже через 2 дня после исчезновения крепитации больной может приступить к работе, не оговаривая даже, о какой работе — постоянной или облегченной—идет речь. Мы утверждаем, что такого рода рекомендации не будут приняты во внимание врачами, обладающими хотя бы небольшим опытом лечения крепитирующего паратенонита, и введут в заблуждение не имеющих такого опыта. Ведь каждый врач, лечивший больных с крепитирующим паратенонитом, знает, что исчезновение крепитации еще не означает выздоровления, что если выписывать больных на работу — сразу же вслед за исчезновением крепитации, т. е. на 2—4-й день лечения, то количество быстро наступающих рецидивов резко возрастет.

Известно также и то, что длительность лечения при одном и том же способе существенно зависит от времени начала лечения, и чем позже оно начато, тем больше продлится. Доказать это положение очень легко. По нашим данным, лечение инъекциями новокаина и гепарина в сочетании с иммобилизацией длилось в среднем 8,4 дня, но больные, обратившиеся к врачу на 4-й день заболевания, лечились 15 дней, т. е. почти в 2 раза больше, чем в среднем. На удлинении сроков лечения при позднем обращении к врачебной помощи обращают внимание В. Бекетова и другие.

Мы уже отмечали крайне слабую разработанность вопроса о значении постепенного увеличения производственной нагрузки при профессиональных заболеваниях опорно-двигательного аппарата. Это относится и к крепитирующему паратенониту, хотя это заболевание не может быть лечено рационально без временного трудоустройства на облегченной работе (Э. Я. Пустыльник, М. А. Элькин).

### **ИСХОДЫ ЛЕЧЕНИЯ КРЕПИТИРУЮЩЕГО ПАРАТЕНОНИТА**

Начиная с Velpeau и Ю. Зиверта, многие авторы отмечали склонность крепитирующего паратенонита к рецидивам и только очень немногие не упоминают об этой особенности (С. М. Колдаев, А. И. Иванченко). Сведения о частоте рецидивов крепитирующего паратенонита разноречивы.

О. М. Руденко отмечает рецидивы у 20% больных. По данным Tomson, Plewes и Shau, рецидив наступает у 6% больных. И. М. Варшавский наблюдал рецидивы у 6,4% больных. Уже одно это обстоятельство перечеркивает необоснованные утверждения о полной безопасности и безусловной излечимости крепитирующего паратенонита.

Рецидивы крепитирующего паратенонита наступают в различные сроки после окончания лечения. Так, например, И. М. Вар-

шавский отмечает, что около половины всех рецидивов возникает в первые 10 дней после окончания лечения, а третья часть рецидивов возникает через год. Последнюю группу рецидивов И. М. Варшавский предлагает считать новым заболеванием, если на протяжении времени от выздоровления до возобновления заболевания больные не жаловались на боли в руке, и поздним рецидивом, если в этом промежутке отмечались боли.

Мы считаем возможным отнести к рецидивам все случаи повторного заболевания, если оно возникает на протяжении трех месяцев после того, как больной закончил лечение и приступил к работе. При этом мы исходим из того, что, по нашим данным, 99 из 117 (85%) рецидивов возникло именно в этом периоде. К поздним рецидивам мы относим более поздние случаи.

По нашим данным, рецидив крепитирующего паратенонита отмечен у 117 из 860 больных (13,6%). Однократный рецидив отмечен у 60, двукратный — у 31, трехкратный — у 26 и четырехкратный — у 8 больных. Повторные рецидивы крепитирующего паратенонита встречаются нередко (И. М. Варшавский, З. Я. Пустыльник, В. А. Тварадзе, М. А. Элькин и др.).

Отдельные высказывания о желательности временного перевода реконвалесцентов на облегченную работу делались уже давно. Так, например, С. М. Колдаев перед выпиской на постоянную работу предоставлял своим больным на 1—2 дня освобождение от работы, а затем временный перевод на облегченную работу. З. И. Израельсон объяснял частые рецидивы болезни у формовщиков кирпича тем, что они сразу же выписывались на свою тяжелую работу. Szys/ko также не сразу выписывал своих больных на основную работу. Об этом писали и мы (М. А. Элькин, 1958, 1967, 1968.)

Известно, что крепитирующий паратенонит не только часто рецидивирует, но и переходит в хронический миозит (Н. А. Вигдорчик, О. М. Руденко, В. Г. Хесин, И. М. Варшавский, Engelmann, Tomson с соавт.). Обследуя 220 больных с хроническим фибропластическим миозитом предплечий, мы установили, что у 37 из них (16,8%) был в прошлом рецидивирующий паратенонит.

Мы уже неоднократно обращали внимание на важность изучения отдаленных результатов, без чего не может быть объективного суждения об эффективности лечения, о достоинствах того или иного способа лечения. Для сравнения результатов некоторых способов лечения мы отобрали 393 больных, которые имели сходство в двух отношениях. Во-первых, все эти больные выполняли работу, связанную со значительным напряжением рук, во-вторых, все они обратились к врачу и начали лечение на второй день заболевания. В зависимости от применявшегося способа лечения эти больные распределены в пяти группах:

1) лечившиеся различными физиотерапевтическими процедурами без иммобилизации конечности (68 больных);

2) лечившиеся различными физиотерапевтическими Процедурами в сочетании с иммобилизацией (84 больных);

3) лечившиеся новокаиновыми блокадами в сочетании с иммобилизацией (118 больных);

4) лечившиеся инъекциями гепарина с новокаином в сочетании с иммобилизацией (51 больной);

5) лечившиеся инъекциями гидрокортизона с новокаином в сочетании с иммобилизацией (72 больных).

Результаты лечения этих больных представлены в табл. 13.

Таблица 13

Результаты лечения крепитирующего паратенонита предплечья

Метод лечения	Число больных	Лечение по больничному листу	Результат лечения	
			хороший*	плохой
Физиотерапия (без иммобилизации)	68	9,3	51	17
Физиотерапия (с иммобилизацией)	84	8,1	73	И
Новокаиновые блокады (с иммобилизацией) . . . . .	118	8,6	109	9
Инъекции новокаина и гепарина (с иммобилизацией) . . . . .	51	8,4	51	—
Инъекции новокаина и гидрокортизона (с иммобилизацией) . . . . .	72	8,4	70	2

\* Результаты лечения признавались хорошими, если на протяжении года после выписки на работу не было рецидива паратенонита.

Инъекции гепарина и гидрокортизона проводились по той же методике, что и новокаиновые блокады, и во всех случаях однократно. После таких инъекций мы не отмечали каких-либо осложнений и побочных явлений в виде зуда, болей, повышения температуры и т. п. Следует отметить, что после инъекций гепарина или гидрокортизона крепитация и припухлость проходили быстрее, чем после новокаиновых блокад. Мы полагаем, что эти препараты окажутся весьма полезными для лечения крепитирующего паратенонита.

### ПРОФИЛАКТИКА КРЕПИТИРУЮЩЕГО ПАРАТЕНОНИТА ПРЕДПЛЕЧЬЯ

В целях профилактики крепитирующего паратенонита предплечья предлагаются различные меры и прежде всего механизация тех производственных процессов, которые требуют значительного мышечного напряжения и часто повторяющихся стереотипных движений. В этом направлении в нашей стране проводится огромная работа, и с каждым годом темп механизации и автоматизации

будет нарастать. Для работающих в профессиях, требующих частых, быстрых, однотипных движений рук, уже давно предложено вводить микропаузы в работе, т. е. организовывать каждый час, точнее, через каждые 55 минут работы, пятиминутную паузу. Исследования Д. И. Бахраха показали, что такие микропаузы приводят к повышению производительности труда и уменьшению заболеваемости рук в некоторых профессиях.

Профилактической мерой может быть недопущение таких нагрузок, при которых рабочему приходится выполнять более 2000 движений руками в час (А. М. Оболенская и И. А. Голяницкий).

Весьма существенной мерой профилактики крепитирующего паратенонита предплечья у новичков в данной профессии и у возвращающихся из отпуска рабочих должно служить постепенное введение этих контингентов в темп и ритм работы.

Помимо перечисленных мероприятий организационного характера, следует иметь в виду также меры индивидуальной профилактики. В частности, при выполнении работ, связанных с частыми и напряженными движениями кистей и пальцев рук, следует употреблять специальные манжеты на предплечья (С. М. Сегаль, Tomson с соавт.). Известно, что использование таких манжет при работах на торфоразработках привело к заметному снижению заболеваемости крепитирующим паратенонитом (С. М. Сегаль).

Профилактикой рецидивов крепитирующего паратенонита должен быть временный перевод реконвалесцента на облегченную рационально подобранную работу.

## **СТЕНОЗИРУЮЩИЕ ЛИГАМЕНТИТЫ ТЫЛЬНОЙ СВЯЗКИ ЗАПЯСТЬЯ**

### **СТЕНОЗ I КАНАЛА ТЫЛЬНОЙ СВЯЗКИ ЗАПЯСТЬЯ (болезнь де Кервена)**

В 1895 г. de Quervain описал своеобразное заболевание, известное в настоящее время под несколькими названиями: болезнь де Кервена, стенозирующий тендовагинит, хронический теносиновит, стилоидит, стенозирующий лигаментит тыльной связки запястья. Последнее является наиболее правильным, но в дальнейшем мы будем пользоваться более кратким и общеизвестным названием — болезнь де Кервена.

Как это нередко бывает, работа de Quervain осталась незамеченной, и описанное им заболевание впоследствии заново открывалось. Так, например, Marion (1903) в статье «Частая, еще не признанная болезнь — синовит влагалища длинной отводящей мышцы большого\*пальца» — на основании нескольких наблюдений над больными, страдавшими болями в области шиловидного отростка

лучевой кости, описывает ту же болезнь, что и de Quervain. Позднее то же самое повторили Poulsen (1911), Н. И. Байков и Л. Б. Гольдин (1930).

Уже в первых работах, посвященных болезни де Кервена, отмечается склонность ее к хроническому течению и невысокая эффективность консервативного лечения (Welti, 1896; Schloffer, 1901). В разработке вопросов патогенеза, диагностики и лечения болезни де Кервена имели значение исследования Florken и Michaelis, опубликованные в 1912 г. В этом же году появилась новая работа de Quervain, в которой подчеркивается преимущество хирургического лечения описанной им болезни. Kerpler (1917) также подчеркивает преимущество хирургического лечения болезни де Кервена. Winterstein (1927) собрал из литературы описание 140 случаев болезни де Кервена и на основании этих, а также собственных наблюдений отметил большое значение однообразных напряженных движений I пальца в происхождении этого заболевания и впервые высказал предположение о том, что в основе его лежит не только изменение сухожильного влагалища длинной мышцы, отводящей I палец, и его короткого разгибателя, но и утолщение тыльной связки запястья вследствие развивающихся в ней воспалительных изменений. В 1930 г. Winterstein опубликовал исчерпывающую для своего времени сводку «О стенозах сухожильных влагалищ», в которой подробно рассмотрел не только стеноз I канала тыльной связки запястья, но и стеноз II—VI каналов. Finkelstein (1930) описал весьма ценный диагностический симптом болезни де Кервена и указал на некоторые существенные детали операции на I канале тыльной связки запястья. Из более поздних зарубежных работ заслуживают упоминания статьи Lapidus, Fenton (1952) и Burman (1952).

Значительный интерес к болезни де Кервена проявили отечественные авторы. Так, в частности, А. Я. Шнее (1924) очень четко ставит вопрос о значении профессиональных факторов в развитии болезни де Кервена. Он впервые в нашей стране оперирует этих больных и убедительно доказывает преимущество раннего хирургического лечения. Н. И. Байков и Л. Б. Гольдин (1930), решительно отвергая возможность первичного поражения сухожильных влагалищ при болезни де Кервена, впервые вводят понятие «стенозирующий лигаментит» и утверждают, что «перед нами хронический воспалительный процесс соединительнотканной перемычки над сухожилиями, развивающийся, по-видимому, в некоторых случаях под влиянием длительно действующей профессиональной травмы». Вопросы лечения болезни де Кервена посвящены работы И. Я. Слонима (1931) и В. К. Селютина (1933), причем явное преимущество авторы отдают хирургическому лечению.

В. П. Горбунов (1933, 1935, 1956) на основании многочисленных наблюдений приходит к заключению, что при болезни де Кервена нет первичного поражения сухожильных влагалищ и, стало быть, нет достаточных оснований считать это заболевание стенозирующим



тендовагинитом — оно является стенозирующим лигаментитом тыльной связки запястья по ходу I канала.

За последние годы выявились некоторые новые данные о патогенезе, диагностике и лечении стенозирующих лигаментитов. Стало известно, что, помимо стеноза каналов тыльной связки запястья, встречаются стенозы карпального канала со своеобразно протекающим синдромом сдавления срединного нерва. Установлены новые данные о строении I канала тыльной связки запястья, имеющие существенное значение для оперативной хирургии болезни де Кервена.

### КЛИНИКА И ДИАГНОСТИКА

Клиническая картина болезни де Кервена отчетливо выражена, имеет ряд характерных признаков и весьма существенно отличается от некоторых других заболеваний руки, топографически хотя и близких, но протекающих по-иному. Следует согласиться с В. П. Горбуновым, утверждающим, что «достаточно бывает продемонстрировать врачам несколько раз больных, чтобы они в дальнейшем самостоятельно и безошибочно ставили диагноз».

Заболевание обычно начинается постепенно, развивается медленно, и нередко проходит много дней, а иногда и недель, прежде чем больной обратится к врачу. Время, прошедшее от начала заболевания до первого обращения к врачу, зависит от выраженности болевых ощущений, степени функциональных нарушений, индивидуальной терпеливости больного, характера выполняемой им работы и ряда других обстоятельств.

Довольно редко (по нашим наблюдениям, не чаще, чем в 7%) заболевание может развиваться быстро. Острое начало болезни де Кервена, как правило, обусловлено непосредственной травмой шиловидного отростка лучевой кости или основания I метакарпальной кости. В этих случаях больные обращаются к врачу сразу же после травмы и обычно долго лечатся от ушиба, прежде чем возникает сомнение в правильности этого диагноза.

Жалобы больных при болезни де Кервена весьма однообразны и начинаются прежде всего с указаний на боль в области дистального отдела предплечья по его лучевому краю или в зоне шиловидного отростка лучевой кости. Больные по-разному описывают характер испытываемых ими болей. В некоторых случаях они отмечают, что боли появляются только во время форсированных, энергичных движений I пальца и кисти, в других случаях больные указывают, что давящие и ноющие боли носят постоянный характер, а движения I пальца и кисти, даже осторожные и ограниченные по объему, усиливают боль. У одних больных отмечаются местные боли, другие больные жалуются на иррадиацию болей в дистальном или проксимальном направлении. Боли могут распространяться до локтя, плеча, а изредка даже до шеи. Очень часто они иррадиируют в кончик I пальца по его разгибательной поверхности

По нашим наблюдениям, иррадиация болей отмечается у 70% больных со стенозом I канала тыльной связки запястья, причем чаще всего отмечается иррадиация в проксимальном направлении.

Совсем нередко из-за какого-то неловкого движения во сне появляются сильные боли в руке и только что уснувший больной просыпается. Само собой разумеется, что беспокойный сон еще больше понижает трудоспособность, делает больного раздражительным.

Иррадиация болей в надплечье или шею может привести к диагностическим ошибкам, особенно в тех случаях, когда больной больше всего обращает внимание на эту локализацию болей и лишь вскользь говорит о болях в области шиловидного отростка. В. П. Горбунов сообщает о больной, которую из-за иррадиирующих в шею болей поместили в клинику нервных болезней и безуспешно лечили от невралгии плечевого сплетения. Только после распознавания болезни де Кервена и оперативного вмешательства больная выздоровела.

Очень часто больные отмечают, что если в самом начале заболевания они испытывали боли только при форсированном отведении и разгибании I пальца или при ульнарном отведении кисти, то в дальнейшем боли стали возникать даже при минимальных отведениях и разгибаниях пальца, при совсем незначительном и осторожном отведении кисти.

Некоторые больные из-за боязни возникновения болей при движениях пальца и кисти стараются всеми доступными способами обездвижить руку (точнее, кисть и пальцы), туго забинтовывают запястье, носят так называемые «напульсники» и т. п. Вскоре после начала заболевания больные не только не могут работать, но и лишены возможности выполнять привычные домашние дела — чистить картофель, стирать и гладить белье, причисываться, писать письма, отстегивать и застегивать пуговицы и т. д. Если в одних случаях больные лишены возможности производить резкие форсированные движения кистью руки при фиксированном I пальце (например, при работе молотком, топором, при шлифовке, полировке и т. п.), то в других — невыполнима работа, требующая движений I пальцем, его отведения (например, подсчет ассигнаций кассиром-счетчиком, игра на рояле и т. п.). Получается так, что особенно тяжело переносят болезнь де Кервена женщины, что совсем нетрудно объяснить почти неразделенными заботами по ведению домашнего хозяйства.

Вслед за болевыми ощущениями больные отмечают припухлость в области шиловидного отростка лучевой кости, которая возникает одновременно с болями или спустя некоторое время.

При обследовании больных всегда удается получить объективные данные, достаточные для установления диагноза. Исследование необходимо проводить в известной последовательности, обязательно сравнивая симметричные участки обеих рук.

Окраска кожи в области шиловидного отростка лучевой кости при болезни де Кервена не изменена, однако следует помнить, что

нередко больные до обращения к врачу лечились различными домашними средствами — ваннами, грелками, компрессами, натираниями, смазыванием кожи йодной настойкой и т. д. В зависимости от продолжительности и интенсивности такого лечения кожа в области шиловидного отростка и даже в отдалении от него может оказаться гиперемизированной и даже пигментированной, шелушиться. То же самое можно сказать и о кожной температуре, которая вследствие перечисленных манипуляций может оказаться на больной стороне выше, чем на здоровой.

Внимательный осмотр руки дает особенно много при положении кистей рук на ребре с вытянутыми пальцами, т. е. когда кисти и предплечья касаются стола ульнарным краем, обращены друг к другу ладонями и находятся одна от другой на расстоянии 10—15 см. У больных, страдающих болезнью де Кервена, в подавляющем большинстве случаев легко удается отметить на больной стороне отчетливую припухлость в области шиловидного отростка лучевой кости. Эта припухлость имеет округлую форму и, начинаясь на 2—4 см проксимальнее шиловидного отростка, переходит на анатомическую табакерку, контуры которой сглажены или вовсе не заметны. Лишь очень редко припухлость ограничена зоной шиловидного отростка и не распространяется на анатомическую табакерку. Такая ограниченная припухлость отмечается при большой давности заболевания. У больных с обильным отложением подкожной жировой клетчатки контуры анатомической табакерки плохо очерчены и на здоровой руке, но даже в этих случаях явно заметна разница в конфигурации этих участков на здоровой и больной руке.

При болезни де Кервена всегда в той или иной степени страдает ульнарное отведение кисти, и поэтому определение степени такого нарушения очень важно для диагностики и решения некоторых вопросов, связанных с временным трудоустройством больного. Предплечья и кисти больного укладываются на стол ладонями книзу, пальцы полностью выпрямлены. В этом положении больному предлагают отвести сначала в лучевую, а затем в локтевую сторону кисти рук. В норме отведение кисти в лучевую сторону осуществимо в пределах 20—25°, а в локтевую сторону кисть отводится на 40—45° (Lanz и Wachsmuth, Schnelle). При болезни де Кервена отведение кисти в лучевую сторону малоболлезненно и лишь незначительно отстает по сравнению с отведением здоровой кисти руки. Зато при локтевом отведении обеих кистей отставание на больной стороне оказывается весьма значительным; разница достигает 20—30°. При этом отведение кисти в локтевую сторону на больной руке всегда сопровождается сильными болями в области шиловидного отростка лучевой кости. Иногда боли при локтевом отведении кисти выражены настолько сильно уже в самом начале этого движения, что больной не может продолжить его.

Для диагностики болезни де Кервена имеет большое значение определение функции разгибания и отведения I пальца. При про-

ведении этой пробы кисти рук почти соприкасаются ладонями и касаются стола ульнарным краем. Когда по указанию врача больной начинает одновременно отводить, а затем и разгибать первые пальцы, во всех без исключения случаях заметно, что отведение I пальца на больной стороне заметно отстает и весьма болезненно. Нередко отведение I пальца на больной стороне едва осуществимо и не превышает  $10-15^\circ$ . Чаще всего отведение I пальца на больной стороне приближается к  $45-60^\circ$ , но иногда не доходит до  $80^\circ$ , а тем более до  $90^\circ$ .

Несколько меньше заметно ограничение разгибания I пальца на больной стороне, но и оно осуществимо при болезни де Кервена не так полно, как на здоровой руке, и весьма часто болезненно. Лишь в отдельных случаях можно отметить, что разгибание I пальца так же отчетливо ограничено, как и отведение.

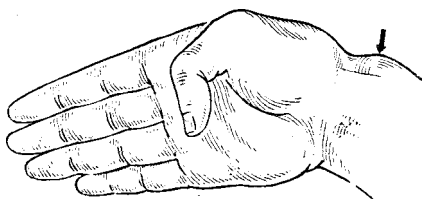


Рис. 25. Симптом Финкельштейна (упрощенный вариант).

Когда больной отвел первые пальцы до возможного предела и полностью разогнул их, проводится проба на напряженную абдукцию, т. е. определяется способность противодействия I пальца насильственному приведению. При этом отчетливо ощущается, что в то время как на здоровой руке палец энергично противодействует давлению на него, на больной стороне

даже незначительное давление на отведенный палец вызывает боль в области шиловидного отростка лучевой кости, и палец, если не сразу, то очень быстро прекращает сопротивление и приводится к ладони.

При болезни де Кервена с удивительным постоянством удается отчетливо определить симптом, предложенный Finkelstein, — больной приводит на ладонь I палец, плотно прижимает его остальными пальцами и находящуюся в этом положении кисть отводит в локтевую сторону. В момент ульнарного отведения кисти появляется резкая боль в области шиловидного отростка лучевой кости. Единственным, но весьма существенным недостатком этого очень ценного симптома является резкая болезненность. Учитывая это, мы рекомендуем упростить симптом, точнее методику его получения. Для этого I палец приводится на ладонь, но не прижимается к ней остальными пальцами (рис. 25). В этом упрощенном виде симптом несколько не теряет ни в убедительности, ни в постоянстве, а интенсивность болей значительно снижается, и больные переносят это испытание гораздо легче.

Вполне приемлемым оказался предложенный нами (М. А. Элькин, 1959) симптом «пальцевой пробы». Эта проба заключается в том, что на здоровой руке одинаково свободно и безболезненно

сводятся кончики I пальца и остальных четырех пальцев. При стенозе I канала тыльной связки запястья больному удается свободно и безболезненно свести кончики I—II и I—III пальцев, а сближение кончиков I—IV и особенно I—V пальцев всегда вызывает боль в области шиловидного отростка лучевой кости, причем многие больные так и не могут сблизить кончики I—V пальцев.

При болезни де Кервена нарушается способность удерживать какие-либо предметы при помощи I пальца. В этом легко убедиться, если предложить больному активно удерживать I и II пальцами обеих рук одновременно какой-либо предмет (карандаш, шпатель, коробок спичек и т. п.). При одновременном потягивании за удерживаемый больным предмет отчетливо определяется, что больная рука удерживает его с гораздо меньшей силой, чем здоровая. Кроме того, попытка удержать изымаемый предмет вызывает сильную боль в области шиловидного отростка лучевой кости. Таким образом, значительно нарушаются плоскостной и шипцевой захваты кисти, в какой-то мере страдают цилиндрический и шаровой захваты. Это необходимо иметь в виду при временном трудоустройстве больного.

Лишь после окончания этой части обследования можно приступить к пальпации. Вначале пальпируются межфаланговые и пястно-фаланговые суставы первых пальцев, затем основание I пястной кости, анатомическая табакерка и, наконец, шиловидный отросток лучевой кости. При болезни де Кервена именно зона шиловидного отростка луча оказывается наиболее чувствительной к пальпации. Надавливание на сухожилия длинной отводящей I палец мышцы и его короткого разгибателя безболезненно. Проводя поверхностную скользящую пальпацию над шиловидным отростком лучевой кости, удается всегда определить плотное, не смещаемое округлогладкое образование, имеющее до 2—2,5 см в ширину. Это образование несколько меньше, чем видимая на глаз припухлость, и является измененной тыльной связкой по ходу I канала.

Давление на I палец по его оси и вытяжение его за концевую фалангу не вызывают боли, если только при этом палец не отводится.

В. П. Горбунов, Reschke (1920) и другие указывают на то, что в некоторых случаях при болезни де Кервена отмечается хруст и шелканье над шиловидным отростком лучевой кости при сгибании и разгибании I пальца. Мы наблюдали этот симптом только у одного больного и полагаем, что он не имеет существенного значения.

Трудно переоценить значение рентгенодиагностики при болезни де Кервена. Утверждение В. П. Горбунова, Ехпег (1957) и других, что рентгенологическое исследование не дает чего-либо существенного для диагностики болезни де Кервена, кажется нам результатом какого-то недоразумения. С. Ф. Винтергальтер (1958) показал, что при рентгенологическом исследовании 45 больных, страдавших стенозом I канала тыльной связки запястья, всегда и весьма отчетливо выявлялось на рентгенограмме утолщение мягких тканей на уровне всей радиальной поверхности шиловидного отростка луче-

вой кости. Предлагая разработанную им методику исследования, С. Ф. Винтергальтер справедливо отмечает, что многие рентгенологи, анализируя рентгенограмму, ограничиваются лишь изучением костного скелета и не уделяют достаточного внимания состоянию мягких тканей.

При рентгенологическом исследовании 172 больных со стенозом I канала тыльной связки запястья мы убедились в том, что утолщение мягких тканей в области шиловидного отростка лучевой кости отмечается всегда, в то время как изменения надкостницы и кости

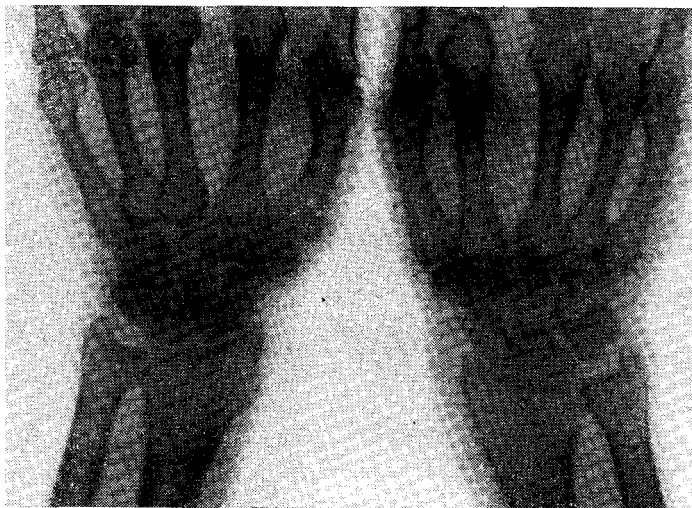


Рис. 26. Значительное утолщение мягких тканей в зоне шиловидного отростка лучевой кости при болезни де Кервена (рентгенограмма).

в виде периостита или узуры шиловидного отростка определяются, да и то редко, только в тех случаях, когда заболевание длится не менее полугода. Утолщение мягких тканей, видимое на рентгенограмме, выражено весьма отчетливо. Нередко оно в 2—3 раза превышает толщину мягких тканей здоровой руки на том же уровне (рис. 26).

В норме на рентгенограмме лучезапястного сустава — с ладонной стороны — в лучевом направлении от шиловидного отростка видна узкая продольная тень с четкими ровными контурами (С. Ф. Винтергальтер). Эта тень сухожилия длинной отводящей I палец мышцы и части тыльной связки запястья. Проксимальнее, на уровне метафиза лучевой кости, видна общая тень сухожилия плече-лучевой мышцы и ладонных разгибателей (рис. 27, а). При болезни де Кервена отмечается утолщение мягких тканей на уровне

шиловидного отростка, причем их поперечный размер превышает нормальный в 2—2,5 раза (рис. 27, б). Иногда при значительном увеличении поперечного размера тени мягких тканей исчезает дифференцировка теней кожи, подкожной жировой клетчатки, сухожилий и мышц (рис. 27, в).

А. В. Гринберг считает, что рентгенологическое исследование при болезни де Кервена имеет существенное значение для диагностики и дифференциальной диагностики. Schneider (1928), Brown (1935) и другие отметили, что при болезни де Кервена на рентгенограмме нередко выявляются изменения надкостницы и кости в об-

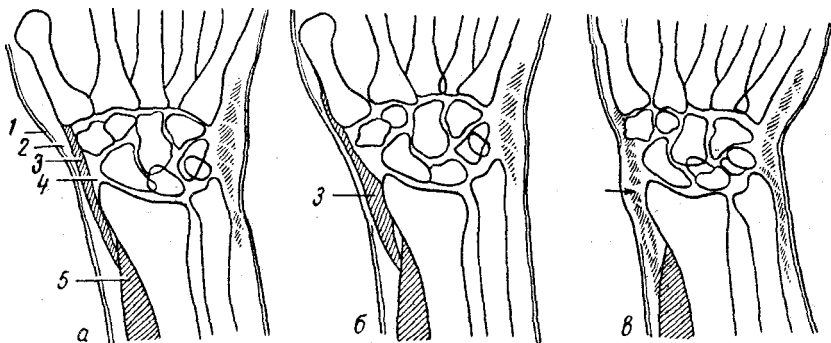


Рис. 27. Схематическое изображение мягких тканей, видимых на рентгенограмме при болезни де Кервена:

а — в норме, / — кожа, 2 — подкожная клетчатка, 3 — сухожилия длинной отводящей I палец мышцы и его короткого разгибателя; 4 — участок просветления (жировая клетчатка), 5 — брюшко короткой отводящей I палец мышцы; б — утолщение сухожилий отводящей мышцы и короткого разгибателя при умеренном стенозе I канала; в — утолщение мягких тканей и отсутствие их дифференцировки при резко выраженном стенозе первого канала (стрелка).

ласти шиловидного отростка лучевой кости, но обошли молчанием то немаловажное обстоятельство, что такого рода изменения появляются и могут быть выявлены лишь в случаях очень продолжительного заболевания. Что касается видимых на рентгенограмме мягкотканых изменений, то они отчетливо выявляются в самом начале заболевания, одновременно с появлением боли, нарушением функции отведения и разгибания I пальца, а также других постоянных симптомов болезни де Кервена.

Де Кервен впервые обратил внимание на то, что описанное им заболевание особенно часто встречается у женщин. Впоследствии это подтвердили многие авторы, о чем свидетельствуют данные, приведенные в табл. 14.

Столь заметное преобладание болезни де Кервена среди женщин не имеет до настоящего времени исчерпывающего объяснения. Единственным бесспорным фактом, объясняющим в известной степени особую подверженность женщин болезни де Кервена, можно считать относительную узость I канала тыльной связки у женщин (Bunnel,

1956) и вследствие этого большую подверженность его травматизации.

В литературе неоднократно отмечалось, что болезнь де Кервена, очень редко наблюдаемая у молодых людей, учащается с возрастом.

Таблица 14

Частота болезни де Кервена у мужчин и женщин

Авторы	Число наблюдений	Мужчины	Женщины
Winterstein	29	7	22
Keppler	25		25
Schneider	133	14	119
В. К. Селютин	4		4
Н. И. Байков и Л. Б. Гольдин . . .	3		3
И. Я. Слоним	5	1	4
В. П. Горбунов	77	9	68
Я. А. Бердашкевич	21	3	18
В. В. Михайленко	429	59	370
Stein, Ramsey, Key	20	3	17
Burns, Ellis	28	3	25
Machacek	20	2	18
Strandel	52	7	45
Finkelstein	24	7	17
Hadji-Zavar	69	37	32
Наши наблюдения	209	26	183
Всего	1148	178	970
В процентах	100,0	15,5	84,5

По наблюдениям Winterstein, болезнь де Кервена встречается чаще всего в возрасте 40—60 лет, а средний возраст его больных был равен 40 годам. Strandel указывает, что среди наблюдавшихся им 52 больных средний возраст мужчин — 38,5 лет, а средний возраст женщин — 41,9 лет. По данным LapidusFenton, средний возраст больных был 46 лет. В. П. Горбунов отмечает, что большинство больных со стенозом I канала тыльной связки запястья приходится на возраст 40—60 лет. Среди наблюдавшихся нами 209 больных не было ни одного в возрасте до 20 лет. Наши больные по возрасту распределялись следующим образом: 21—30 лет — 19, 31—40 лет — 57, 41—50 лет — 92, 51—60 лет — 41.

Таким образом, две трети наблюдавшихся нами больных были старше 40 лет. В то же время нельзя не отметить, что в возрасте до 30 лет было всего 19 больных (9%). Такое положение можно, по-видимому, объяснить тем, что с увеличением возраста повышается склонность связочного аппарата к дистрофическим процессам, понижается его резистентность к длительной травматизации и способность к репарации.



большинство авторов отмечает, что болезнь де Кервена чаще всего развивается на правой руке, реже — на левой и редко — на обеих руках (В. П. Горбунов, В. В. Михайленко, Я. А. Бердаш-кевич и А. И. Борейшик, Hadji-Zavar, Schneider, Winterstein и др.). По нашим наблюдениям, заболевание правой руки отмечено у 112 больных (53,6%), левой — у 76 больных (34,7%) и обеих рук — у 21 больного (11,7%). Следует отметить, что при заболевании обеих рук сначала, как правило, появлялись боли в одной руке (обычно правой), а через некоторое время и в другой. В этих случаях всегда имела место необычно большая физическая нагрузка, падавшая на здоровую руку из-за сжигания больной руки на производстве и в быту. Мы подметили еще один любопытный штрих — значительная часть больных с заболеванием левой руки (14 из 76) были левшами, а остальные выполняли работы, при которых левая рука оказывалась нагруженной не меньше и даже больше, чем правая. Двое больных из-за перенесенной в прошлом тяжелой травмы правой кисти могли работать одной левой рукой.

### ДИФФЕРЕНЦИАЛЬНАЯ ДИАГНОСТИКА

Несмотря на то, что клиническая картина болезни де Кервена выражена весьма отчетливо, неправильная и несвоевременная диагностика этого заболевания не так уж редка.

Боли и припухлость у основания одного или обоих первых пальцев иногда рассматриваются как проявление ревматической инфекции или неспецифического (ревматоидного) полиартрита. Эта диагностическая ошибка становится все более редкой и обусловлена, по-видимому, в какой-то степени имеющимися в литературе указаниями на возможную связь болезни де Кервена с ревматизмом. При этом упускается из виду, что ревматическое поражение лучезапястных суставов, а тем более одного из них, наблюдается чрезвычайно редко, и если при этом отмечается припухлость, то она располагается не в зоне шиловидного отростка лучевой кости, а по всей тыльной поверхности лучезапястного сустава. Кроме того, при ревматическом и ревматоидном поражении лучезапястного сустава в первую очередь нарушается флексия и экстензия кисти, которые при болезни де Кервена вовсе не страдают, в отличие от функции отведения и разгибания I пальца. Соответствующая пальпаторная болезненность при ревматическом или ревматоидном полиартрите будет локализоваться вне шиловидного отростка. Само собой разумеется, что при ревматическом или ревматоидном артрите не будет утолщения мягких тканей, столь типичного для болезни де Кервена и постоянно выявляемого не только при осмотре, но и при рентгенологическом исследовании.

Деформирующий артроз лучезапястного сустава и асептический некроз (остеохондропатия) полулунной кости начинаются с болей в лучезапястном суставе, усиливающихся при флексии и экстен-

зии кисти, которые с течением времени становятся все более ограниченными. Припухлость и пальпаторная болезненность при этих заболеваниях локализируются не в области шиловидного отростка лучевой кости, а на тыльной стороне запястья, соответственно проекции полулунной кости при ее поражении или по всей линии сустава при артрозе. В ранних случаях асептического некроза полулунной кости и деформирующего артроза на рентгенограмме может не быть существенных и достаточных для диагноза изменений, но зато не будет и утолщения мягких тканей, столь типичного для стеноза I канала тыльной связки запястья. Даже при далеко зашедшем асептическом некрозе полулунной или ладьевидной кости и деформирующем артрозе лучезапястного сустава, когда функция его значительно нарушена, отведение I пальца возможно без каких-либо ограничений.

Неправильно сросшиеся переломы и ^травмы шиловидного отростка лучевой кости или основания I метакarpальной кости иногда создают клиническую картину, в какой-то мере сходную с картиной болезни де Кервена. Однако при такого рода повреждениях болезненная нагрузка по оси I пальца и боли при потягивании за его концевую фалангу отмечаются достаточно отчетливо. Рентгенологическое исследование вносит в диагностику необходимую ясность.

Выпотные серозные теносиновиты сухожильных влагалищ кисти и запястья характеризуются медленным развитием, и припухлость при них локализуется вне шиловидного отростка. Кроме того, при теносиновитах определяется флюктуация припухлости, чего никогда не бывает при болезни де Кервена. При хронических специфических (туберкулезных) теносиновитах иногда можно прощупать так называемые рисовые тельца.

При ганглиях, развивающихся глубоко под тыльной связкой запястья и длительное время остающихся незаметными, тоже могут быть боли в области шиловидного отростка лучевой кости, и нарушается отведение I пальца. Для того, чтобы выявить такой ганглий, следует придать кисти положение максимального сгибания (флексии) — при этом становится более заметной и доступной пальпации припухлость плотно эластической консистенции, гладкая и малоподвижная, скрывающаяся при тыльном сгибании (экссензии) кисти.

Дифференциальная диагностика с крепитирующим паратенонитом предплечья не встречает особых затруднений — при этом остро начинающемся заболевании припухлость располагается проксимальнее шиловидного отростка лучевой кости, в первые дни заболевания над припухлостью отмечается крепитация, и нет избирательного ограничения отведения I пальца. При крепитирующем паратеноните предплечья нет рентгенологических симптомов, столь типичных для болезни де Кервена.

При невралгии поверхностной ветви лучевого нерва, которую Fischer (1925) назвал «стилоид-невралгией», не бывает припухлости,

но зато отмечается локальное нарушение кожной чувствительности I пальца, парестезии. Кожа над шиловидным отростком болезненна при пальпации и при попытке взять ее в складку, но припухлости в зоне шиловидного отростка лучевой кости при невралгии не отмечается.

Schneider (1956) считает, что боли в области шиловидного отростка лучевой кости могут возникать вследствие длительного и чрезмерного напряжения плече-лучевой мышцы, сухожильные волокна которой вплетаются в надкостницу лучевой кости вблизи шиловидного отростка. Вследствие длительной травматизации здесь возникает дегенеративный процесс, который Schneider именует тендопатией. Такая тендопатия создает близкий по течению к болезни де Кервена «стилоидит». При этом заболевании нет ни припухлости в области шиловидного отростка, ни ограничения отведения I пальца. Преобладают боли от прикосновения к шиловидному отростку и при большом напряжении кисти.

### **АНАТОМИЯ ТЫЛЬНОЙ СВЯЗКИ ЗАПЯСТЬЯ**

Тыльная связка запястья начинается с внутренней поверхности локтевой кости у ее дистального конца и прикрепляется к наружной поверхности лучевой кости на том же уровне. Связка является уплотненным апоневрозом, от внутренней поверхности которого отходят фасциальные перегородки, направленные к дистальным концам лучевой и локтевой костей и проксимальному ряду костей запястья. Эти фасциальные перегородки делят пространство между тыльной поперечной связкой и костями на 6 каналов, через которые изолированно друг от друга проходят сухожилия мышц (рис. 28).

Снаружи тыльная связка запястья покрыта рыхлой клетчаткой, в которой проходят нервы и сосуды. Изнутри стенки каналов выстланы эндотелием, являющимся как бы продолжением эндотелия, покрывающего сухожилия разгибателей. Дистальные и проксимальные концы сухожильных влагалищ выступают по обе стороны тыльной связки запястья.

Кровоснабжение тыльной связки запястья осуществляется из поверхностной и глубоких тыльных сетей запястья. Сосуды поверхностной тыльной сети запястья распределяются в поверхностных слоях тыльной связки, а сосуды глубокой сети запястья располагаются под тыльной связкой, на костях и суставах запястья. Поверхностная сеть образуется в основном за счет межкостной артерии, а глубокая сеть — из анастомозов тыльных ветвей запястья лучевой артерии, локтевой артерии и тыльных межкостных артерий. Вены, образующие над запястьем сеть, отходят от тыльных поверхностных пястных вен, которые, анастомозируя и сливаясь в крупные, дают начало внутренней и наружной поверхностным венам (*v. basilica* и *v. cephalica*). Эти вены нередко хорошо развиты, и по-

вреждение их во время операции приводит к довольно сильному кровотечению.

Тыльная связка запястья и проходящие через ее каналы сухожильные влагалища иннервируются с лучевой стороны подкожной ветвью лучевого нерва, а с локтевой стороны ветвью, отходящей от локтевого нерва. Между подкожными ветвями лучевого и локтевого нервов существует множество анастомозов.

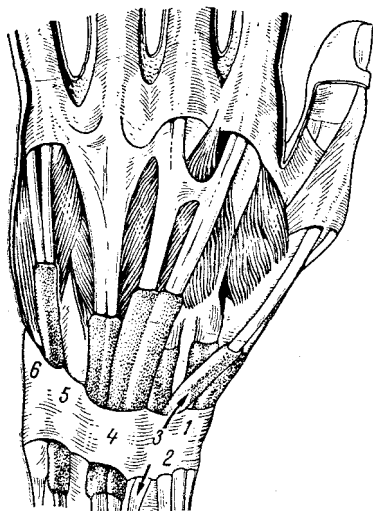


Рис. 28. Тыльная связка запястья (retinaculum extensorum) с проходящими через нее сухожилиями.

1 — сухожилие длинной отводящей I пальца мышцы и его короткого разгибателя; 2 — сухожилие длинного и короткого лучевых разгибателей кисти; 3 — сухожилие длинного разгибателя I пальца; 4 — сухожилие общего разгибателя пальцев; 5 — сухожилие собственного разгибателя V пальца; 6 — сухожилие локтевого разгибателя кисти.

Через I канал тыльной связки запястья проходят сухожилия длинной отводящей мышцы I пальца (*m. abductor pollicis longus*) и его короткого разгибателя (*t. extensor pollicis brevis*). Сухожилия длинной отводящей мышцы I пальца и его короткого разгибателя лежат в желобке на дорсо-латеральной поверхности лучевой кости. Эти сухожилия покрыты рыхлой оболочкой, богатой сосудами. Тыльная связка запястья превращает желобок в костно-фиброзный канал.

До недавнего времени не уделялось внимания вариантам строения I канала, и о самой возможности существования таких вариантов даже не упоминалось (В., П. Воробьев, В. Н. ТОНКОЕ, Г. Корнинг и др.). Лишь по мере того, как хирургическое лечение болезни де Кервена получало все большее распространение, стали обращать внимание на то, что традиционное представление о строении I канала нуждается в существенных дополнениях.

Finkelstein у 4 из 20 оперированных больных обнаружил разделение I канала продольной перегородкой на 2 отдельных канала. Bennel, обнаруживший у 12 из 22 оперированных больных добавочные сухожилия, указывает, что, вопреки сведениям, полученным из учебников анатомии, варианты строения сухожилий, проходящих через I канал тыльной связки запястья, совсем нередки. Stein (1951) установил, что на 57 кистях из 84 были обнаружены добавочные сухожилия длинной отводящей мышцы, причем эти добавочные сухожилия имели изолированные костно-фиброзные каналы, составляющие как бы части I канала. Keon-Kohen (1951) установил,

что в 52 из 66 случаев сухожилия длинной отводящей мышцы I пальца были раздвоены. На частое разделение I канала обращают внимание Strandel (1957), Gillis (1960), Loomis (1951), В. В. Михайленко (1967), М. А. Элькин и А. Д. Ли (1968).

На основании 55 вскрытий I канала у больных и препаровки 8 предплечий мы можем отметить, что в 12 случаях I канал был раздвоен на две изолированные части, причем в 3 случаях было сдавлено только сухожилие длинной отводящей мышцы и в 9 случаях были сдавлены оба сухожилия — каждое в своем собственном канале.

Собственные наблюдения и опубликованные данные позволяют говорить о 4 вариантах строения I канала тыльной связки запястья:

1. Сухожилия длинной отводящей I палец мышцы и его короткого разгибателя могут занимать отдельные костно-фиброзные каналы.

2. Сухожилия длинной отводящей I палец мышцы и его короткого разгибателя могут находиться в общем для них костно-фиброзном канале.

3. Кроме сухожилий разгибателя и отводящей мышцы, в I канале находится добавочное сухожилие, не имеющее отдельного канала.

4. Добавочное сухожилие (одно или несколько) находится в отдельном костно-фиброзном канале, который обычно расположен дорсально по отношению к главному костно-фиброзному каналу (рис. 29).

Хотя клиническая картина болезни де Кервена обусловлена прежде всего и больше всего сдавлением сухожилия длинной отводящей I палец мышцы, известны случаи, когда изолированный стеноз сухожилия короткого разгибателя также приводил к клинической картине, весьма близкой к той, которая наблюдается при стенозе обоих сухожилий (Shepherd, 1946; Murphy, 1949). Даже изолированный стеноз одних только добавочных сухожилий короткого разгибателя приводит к заболеванию, практически не отличимому от болезни де Кервена.

Добавочные сухожилия, обнаруживаемые в I канале, являются следствием разделения сухожилий длинной отводящей мышцы или короткого разгибателя. Особенно часто обнаруживается разделение сухожилия длинной отводящей I палец мышцы, причем очень часто это сухожилие делится на 2 пучка, а иногда и на 3—5 пучков. Такое разделение часто находили Wood (1868), Parsons, Robinson (1899), Wangenseil (1936), Lacey, Goldstein, Tobin (1951), В. В. Михайленко (1967). При исследовании строения I канала тыльной связки запястья М. А. Элькин и А. Д. Ли (1968) обнаружили, что на 7 кистях из 63 сухожилие длинной отводящей I палец мышцы было разделено в 5 случаях на 2 пучка, в одном случае — на 3 и в одном — на 4 пучка.

Короткий разгибатель I пальца — филогенетически молодая мышца, встречающаяся только у человека и гориллы, и только у них она

является самостоятельной мышцей, отделенной от длинной отводящей мышцы и располагающейся ульнарнее ее. Короткий разгибатель иногда у человека отсутствует (в 5% — по Wood, в 8% — по Parsons и Robinson, в 1% — по Stein), а иногда бывает удвоенным (в 11% — по Wood, в 8% — по Stein).

Прикрепление сухожилий длинной отводящей I палец мышцы и его короткого разгибателя также может варьировать. Длинная отводящая I палец мышца начинается от задних поверхностей лучевой и локтевой костей и межкостной перегородки. Эта двуперистая

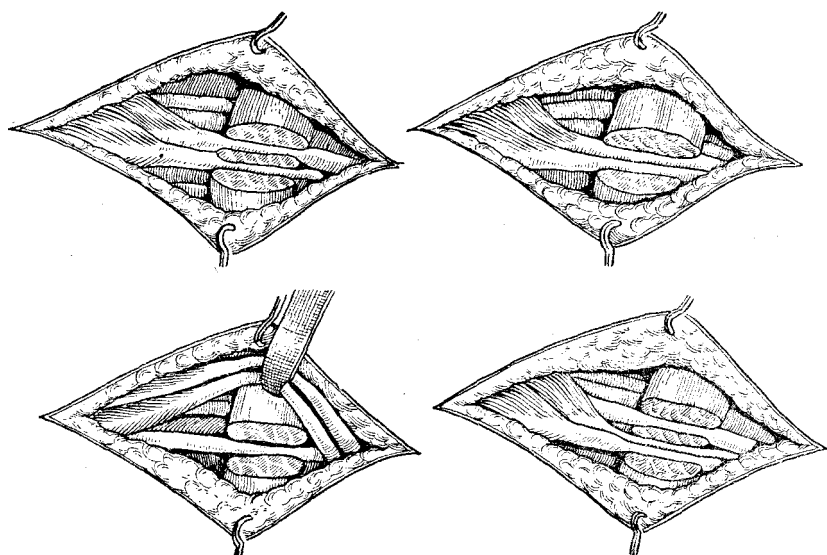


Рис. 29. Варианты строения первого канала тыльной связки запястья и проходящих в нем сухожилий.

мышца имеет плоскую форму и располагается на заднелучевой стороне предплечья. Сухожилие этой мышцы, сложившись над тыльной связкой запястья, проходит через I канал к основанию I пястной кости. Функция этой мышцы заключается в отведении I пальца и всей кисти. Последнее осуществляется только тогда, когда I палец фиксирован на месте другими мышцами, или в том случае, если вслед за максимальным отведением его последует отведение кисти. Нередко сухожилие длинной отводящей мышцы срастается с сухожилием короткого разгибателя, и в этом случае отводящая мышца помогает разгибанию I фаланги.

Короткий разгибатель I пальца начинается у межкостной перегородки и тыльной поверхности лучевой кости. Эта мышца сопровождает длинную отводящую I палец мышцу, располагаясь несколько дистальнее ее. Иногда обе мышцы срастаются между собой. Сухожилие короткого разгибателя, сложившись над тыльной связ-

кой запястья, проходит в I канал и по входе в него ложится на тыльную поверхность I пястной кости, достигая основания I фаланги, которую разгибает, одновременно отводя I палец. В тех случаях, когда сухожилие длинной отводящей мышцы разделено на несколько пучков, один из них прикрепляется у основания I пястной кости, а другие могут прикрепляться к большой многогранной кости или вплетаться в ладонную связку запястья. Сухожилие короткого разгибателя в 75% случаев прикрепляется к проксимальной фаланге или к обоим фалангам I пальца.

Особенности строения I канала тыльной связки запястья и проходящих в нем сухожилий имеют большое практическое значение. Весьма вероятно, что эти особенности сказываются и на функции руки, и на некоторых оттенках клинической картины болезни де Кервена. Бесспорно, что исходы хирургического лечения болезни де Кервена в немалой степени зависят от того, насколько полно устранены препятствия к свободному скольжению сухожилий, как основных, так и добавочных. А это, в свою очередь, зависит от того, распознаны ли на операции дополнительные каналы и рассечены ли они настолько полно, чтобы не осталось ни одного ущемляющегося сухожилия.

В соответствии с известными нам вариантами строения I канала и проходящих через него сухожилий стеноз может происходить в следующих видах:

1) стеноз сухожилий длинной отводящей I палец мышцы и его короткого разгибателя при совместном их прохождении через I канал;

2) стеноз этих же сухожилий и добавочного при их совместном прохождении через I канал;

3) стеноз добавочного сухожилия, имеющего обособленный канал;

4) изолированный стеноз сухожилия короткого разгибателя или длинной отводящей мышцы, имеющих свои обособленные каналы;

5) стеноз сухожилия длинной отводящей мышцы с добавочным сухожилием или короткого разгибателя с добавочным сухожилием;

6) стеноз сухожилий длинной отводящей мышцы и короткого разгибателя, залегающих в одном канале, и добавочного сухожилия, имеющего собственный канал.

Варианты прикрепления сухожилий длинной отводящей мышцы и короткого разгибателя, вероятно, имеют некоторое значение для функции I пальца, но практическое значение вариантов I канала представляется для хирурга значительно более существенным.

## ПАТОЛОГИЧЕСКАЯ АНАТОМИЯ

Гистологическое строение тыльной связки запястья может быть представлено следующим образом. Наружная стенка I канала, образованная тыльной связкой, в норме состоит из 5 слоев. Внутрен-

ний эндотелиальный слой складывается из плоских или кубических клеток, расположенных в один или в два ряда. За эндотелиальным слоем идет рыхлый слой соединительной ткани с включенными в него кровеносными сосудами и нервными волокнами. Эндотелиальный и рыхлый соединительнотканый слои образуют так называемую ткань Бизальского. Кнаружи от слоя Бизальского располагается состоящий из двух частей средний соединительнотканый слой, внутренняя часть которого состоит из волокон, идущих параллельно

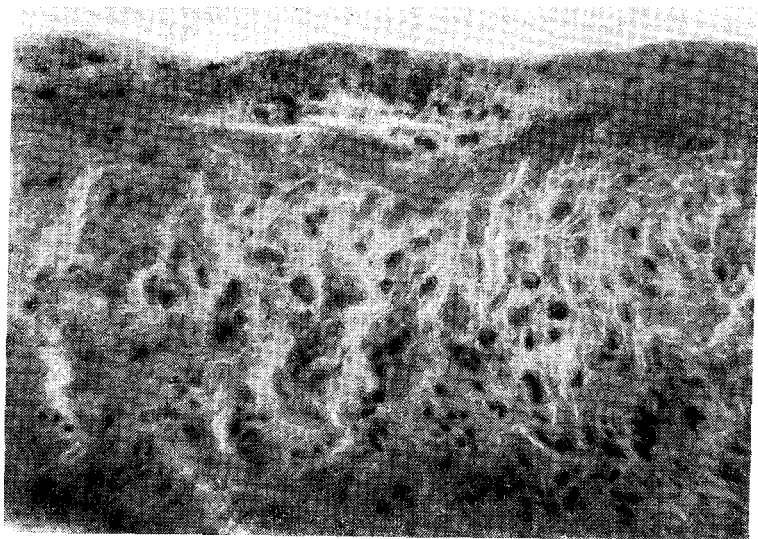


Рис. 30. Хрящеподобные структуры в тыльной связке запястья при стенозе первого канала у больной 55 лет (болна 3 месяца).

Окраска гематоксилином-эозином. Микрофото. Ув. X 20.

сухожилию. Наружный, 5-й, слой является рыхлой соединительной тканью, в которой проходят нервы и сосуды (Winterstein, Hauck). В. П. Горбунов считает, что средний слой составляет самую широкую и самую главную часть связки.

Первые микроскопические исследования кусочков ткани, иссеченных при стенозе I канала, были выполнены де Кервенот, который ограничился тем, что отметил утолщение соединительнотканых слоев связки. Winterstein считал, что в легких случаях болезни де Кервена микроскопические изменения обнаруживаются только в сухожильном влагалище, а в далеко зашедших случаях выявляется гибель эндотелия, исчезновение упругих соединительнотканых пучков срединного слоя и замещение их группами хрящевых клеток Ninkelstem описал в тяжелых случаях болезни де Кервена разрушение синовиального слоя и гиалиновую дегенерацию срединного слоя,



в котором обнаруживалась хрящевая ткань. Kerpler находил в срединном слое тыльной связки новообразования сосудов с периваскулярной инфильтрацией и гиалинизацию. В. К. Селютин предлагает различать воспалительную и фиброзную стадии болезни де Кервена. В. П. Горбунов показал, что нельзя отметить параллелизма между давностью заболевания, тяжестью клинической картины и выраженностью патологоанатомических изменений в тыльной связке.

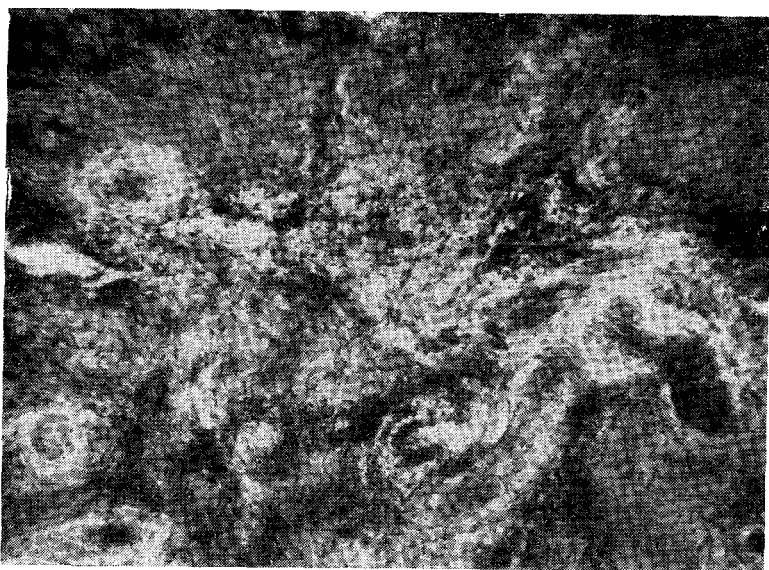


Рис. 31. Утолщение стенок разрастающихся сосудов среди волокнистой ткани между коллагеновыми волокнами тыльной связки запястья при стенозе первого канала у больного 48 лет (болен 7 месяцев).

Окраска гематоксилином-эозином. Микрофото, Ув. 9 X 12,5.

Во всех без исключения исследованных нами кусочках тыльной связки, иссеченных у больных, страдавших болезнью де Кервена, найдены характерные изменения. Независимо от давности заболевания, в исследованных препаратах отмечен гиалиноз коллагеновых волокон. Последние представлялись набухшими, гомогенизированными, плотными, интенсивно окрашивались эозином. В некоторых случаях наблюдалось образование хрящевых структур из соединительнотканых элементов. Клетки принимали вид хрящевых, округлялись (рис. 30). Помимо указанных изменений, определялись диффузные и очаговые воспалительные инфильтраты, состоявшие из лимфоцитов, небольшого количества плазматических клеток и гистиоцитов (рис. 31). Нередко среди гиалинизированных коллагеновых волокон и хрящеподобных структур отмечалось множествен-

ное разрастание сосудов с выраженной мышечной оболочкой. Эти сосуды были окружены рыхлой волокнистой тканью, содержащей единичные лимфоциты и гистиоциты. Одновременно с этим обнаруживались хрящеподобные клетки. Исследуя множество препаратов тыльной связки запястья, полученных при вскрытии I канала у больных с различной давностью заболевания, мы не могли отметить определенной зависимости между давностью заболевания и выраженностью патологических изменений. В частности, степень развития хрящевых элементов далеко не всегда находилась в прямой зависимости от давности заболевания.

### ЭТИОЛОГИЯ И ПАТОГЕНЕЗ

В настоящее время установлено, что в подавляющем большинстве случаев болезнь де Кервена развивается либо под влиянием травмы, либо под воздействием длительной травматизации, связанной с перенапряжением мышц, сухожилия которых проходят через I канал тыльной связки запястья.

Острая травма шиловидного отростка лучевой кости как причина возникновения болезни де Кервена наблюдается сравнительно редко. В. П. Горбунов отметил, что у наблюдавшихся им больных ушибы, растяжения и т. п. лишь в 5% были причиной возникновения болезни де Кервена. Чаше других наблюдал развитие болезни де Кервена после травмы Winterstein, отметивший эту причину у 8 из 29 своих больных. На травму как причину болезни де Кервена указывают Kerpler, Finkelstein, Zwicker и другие.

Большинство авторов склонно считать ведущей причиной болезни де Кервена длительную травматизацию I канала проходящими через него сухожилиями. Анатомические предпосылки объясняют преимущественное поражение I канала, на который приходится 95% всех стенозирующих лигаментитов различных локализаций, в то время как на остальные 5 каналов тыльной связки запястья приходится всего лишь 5% стенозирующих лигаментитов. Следует иметь в виду и особую нагрузку, падающую на I палец при выполнении любой работы с участием кисти руки. Еще в XVI в. Монтень писал: «Врачи утверждают, что большой палец руки — властелин остальных пальцев и что латинское название большого пальца происходит от глагола *pollere* (иметь силу)».

Об особой нагрузке, падающей на I палец, можно судить, в частности, по тому, что из 6 возможных видов захватов кистью (плоскостной, щипцовый, цилиндрический, шаровой, Крючковым, межпальцевой) в 4 обязательно участвует I палец, а в остальных двух участие этого пальца весьма возможно.

Совершенно естественно, что большая функциональная нагрузка, падающая на I палец, не может не сказаться на напряжении, испытываемом длинной отводящей мышцей и коротким разгибателем, а также их сухожилиями. Работа, связанная с отведением кисти

и прежде всего с ульнарным отведением, обязательно приводит к напряжению сухожилий длинной отводящей мышцы и короткого разгибателя, к повышенному давлению на стенку I канала изнутри, к усиленному трению сухожилий о внутреннюю стенку канала. Создается своеобразный процесс, последовательность которого может быть выражена схематически в виде: «трение и давление — асептическое воспаление — рубцевание — стеноз».

Имеются многочисленные указания на значение профессионального фактора в возникновении и развитии болезни де Кервена. Aitken (1945) считает это заболевание преимущественно профессиональным. Henlon (1949) обращает внимание на то, что болезнь де Кервена особенно часто встречается у прачек, пианистов, домашних работниц, а также у лиц, длительное время играющих в крокет. Eschle (1924) отметил это заболевание преимущественно у прачек, пианистов, доярок, полевых рабочих, у работающих с большими и тугими ножницами. Reschke считает прачек и грузчиков подверженными болезни де Кервена чаще других. Lapidus и Fenton, Schrotter, Holstein наблюдали болезнь де Кервена преимущественно среди швей, скорняков, слесарей, столяров, прачек, пианистов, каменотесов. На основании 103 наблюдений Lamphier, G. Crooker, I. Crooker (1956) считают болезнь де Кервена типичным профессиональным заболеванием.

Все отечественные авторы, занимавшиеся изучением болезни де Кервена, обращали внимание на весьма отчетливую связь этого заболевания с профессиональной травматизацией. А. Я. Шнее, Н. Я. Слоним, Б. Селютин, Н. И. Байков и Л. Б. Гольдин указывали на то, что этому заболеванию подвержены столяры, штопальщицы, швеи, пианисты. В. П. Горбунов подчеркивал преобладание среди больных со стенозом I канала работников физического труда. Справедливо отмечая, что не все случаи болезни де Кервена можно считать следствием профессиональной травматизации, Е. В. Усольцева (1965) все же признает ведущим в этиопатогенезе лигаментитов перенапряжение.

Иногда болезнь де Кервена развивается у людей, не выполняющих какой-либо определенной работы, давно оставивших свою профессию. Однако и в этих случаях при ближайшем рассмотрении налицо фактическое выполнение определенных обязанностей, связанных с немалой нагрузкой на руки. Например, болезнь де Кервена нередко наблюдается у пожилых женщин, которые, выполняя подчас нелегкий долг бабушек, носят своих внуков на руках (преимущественно на левой руке) таким образом, что кисть оказывается в сильном ульнарном отведении, а зона шиловидного отростка лучевой кости испытывает довольно значительное давление. Такой «лигаментит бабушек» В. П. Горбунов отметил у 7% своих больных, страдавших стенозом I канала тыльной связки запястья.

Среди наблюдавшихся нами больных преобладали шлифовщики, полирочщики, изолировщицы, намотчицы, сколотчикитары, маляры,

пианисты, утюжилщицы, швеи, садчицы и съемщицы кирпича, закройщицы. Представителей этих, казалось бы, весьма различных профессий сближает одна весьма существенная черта в их труде — часто повторяющиеся напряженные движения кисти с преобладающим отведением ее в ульнарную сторону, напряженная фиксация I пальца или его частые стереотипные и напряженные движения.

Нередко удается установить, что болезнь де Кервена возникает вслед за изменением привычных условий труда, технологии и нагрузки. Влияние такого рода обстоятельств на возникновение заболевания видно из следующего наблюдения.

Н-ва М., 47 лет, работает 4 года бушонницей на парфюмерной фабрике. Навинчивает крышечки (бушоны) из металла и пластмассы на тюбики для пасты, крема и т. п. До недавнего времени за 8 часов навинчивала до 8000 бутонов, а последние несколько месяцев приходится навинчивать до 11 000 бутонов. Уже через один месяц после начала работы по новым нормам стала развиваться болезнь де Кервена, которая через два месяца была выражена весьма отчетливо.

Нередко болезнь де Кервена развивается у людей, длительно не работавших, непривычных к физической работе, но выбравших профессию, связанную с большой нагрузкой на кисть руки. Типичным в этом отношении является следующее наблюдение.

С-ва Т., 54 лет, одинокая, прежде не работала. Около 4 месяцев тому назад стала работать мойщицей тары. Деревянные ящики из-под масла и других жиров моет в горячей воде, очищает их щетками и тряпкой. Внутреннюю поверхность тары скоблит ножом и металлической щеткой. Через два месяца после начала работы почувствовала боли в области шиловидного отростка правой лучевой кости, а еще через месяц развилась отчетливо выраженная клиническая рентгенологическая картина болезни де Кервена.

Острая травма и длительная травматизация профессионального характера, бесспорно, имеют наиболее существенное значение для возникновения болезни де Кервена. Однако только этими факторами не всегда можно объяснить причину заболевания. Известны случаи, когда заболевание развилось вследствие роста экзостозов в области шиловидных отростков лучевых костей. Предположение о значении ревматической инфекции для развития стеноза I и других каналов (Hanlon) в настоящее время никем не поддерживается. Попытки объяснить заболевание эндокринологическими сдвигами (Zwicker и др.) не подкреплены какими-либо доказательствами, если не считать указания на то, что болезни де Кервена подвержены в основном молодые женщины. Нам кажется, что бесспорную подверженность женщины болезни де Кервена можно объяснить анатомическими предпосылками, а также тем, что большинство женщин, страдающих болезнью де Кервена, работают в тех же профессиях, что и мужчины, но сверх того выполняют еще большую домашнюю работу, связанную с немалым напряжением рук.

В некоторых случаях болезнь де Кервена сочетается с другими заболеваниями рук — эпикондилитом плеча, миозитом разгибате-

лей предплечий, стенозирующим лигаментитом кольцевидных связок пальцев. Сочетание таких заболеваний никогда не бывает случайным и должно рассматриваться как следствие воздействия одного и того же фактора — хронической профессиональной травматизации.

## ЛЕЧЕНИЕ

**Консервативное лечение.** Первым и обязательным условием рационального лечения больных со стенозирующими лигаментитами и болезнью де Кервена, в частности, является освобождение больного от выполняемой работы и правильная иммобилизация кисти. Напоминать об этом приходится потому, что иногда проходит немало времени, на протяжении которого больному назначают различные физиотерапевтические процедуры в свободные от работы часы, прежде чем устраняется основной фактор — травматизация.

На основании многочисленных наблюдений можно утверждать, что хирурги поликлиник и медико-санитарных частей при иммобилизации ограничиваются обездвиживанием I пальца в импровизированных шинках, причем этому пальцу придается неправильное положение, он оказывается прижатым к кисти. Гипсовый лонгетт, а еще чаще плохо отмоделированная картонная или фанерная шинка накладываются по разгибательной поверхности I пальца и лучевому краю предплечья. Такая иммобилизация не ограничивает ульнарного отведения кисти и тем самым не предотвращает травматизации I канала тыльной связки запястья. Кроме того, при такой иммобилизации создается постоянное давление на шиловидный отросток лучевой кости, вследствие чего больной испытывает постоянную боль и старается либо расслабить повязку, либо поскорее снять ее. Между тем, иммобилизация должна длиться не менее двух недель, и проводить ее следует таким образом, чтобы исключить не только отведение I пальца, но и боковые движения кисти. При этом I палец должен находиться в согнутом положении и в оппозиции к II—III пальцам, а кисть — в положении легкого тыльного разгибания (экстензии). Для такой иммобилизации лучше всего подходит гипсовая повязка, накладываемая по ладонной поверхности от середины предплечья до кончиков пальцев.

Иммобилизация, даже весьма продолжительная, сама по себе не приводит к стойкому выздоровлению. В литературе имеется единственное сообщение Schneider о том, что иммобилизация, проводившаяся на протяжении 4—6 недель, приводила к выздоровлению, но даже в этом единственном сообщении нет указания на стойкость полученных результатов, а без этого судить об эффективности лечения невозможно.

Поскольку при болезни де Кервена имеется своеобразный воспалительный процесс, на обратное развитие которого можно в начале заболевания рассчитывать, вполне уместно применение физиотерапевтических процедур, способствующих рассасыванию воспали-

тельного трансудата. С этой целью широко применяются парафин, озокерит, компрессы, горячие ванны.

В начальном периоде заболевания, т. е. не позднее 4—6 недель от появления болей и припухлости, весьма полезно проведение так называемых новокаиновых блокад, т. е. инъекций новокаина под тыльную связку запястья по ходу I канала. Помимо временного обезболивающего эффекта, такие инъекции новокаина следует рассматривать как противовоспалительную терапию, особенно уместную в ранних случаях, когда воспаление ограничивается эндотелиальным слоем связки и фибропластические процессы еще не выражены. На эффективность инъекций новокаина при болезни де Кервена указывают Machacek, Hagen и др. Л. Г. Фишман считает инъекции новокаина в I канал тыльной связки в сочетании с иммобилизацией самым эффективным консервативным методом лечения болезни де Кервена. Т. И. Глинер вводил в «толщу сухожильного влагалища» от 5 до 8 мл 0,1 % раствора новокаина, повторяя такие инъекции 4—6 раз с интервалом 2—3 дня. На время лечения, продолжавшегося от 3 до 5 недель, руке предоставлялся покой. Из 20 наблюдавшихся автором больных хороший результат лечения отмечен у 9, удовлетворительный — у 8, неудовлетворительный — у 3. К сожалению, автор не указывает, на основании каких показателей производится оценка результатов лечения, имеются ли в виду отдаленные результаты.

Лечение больных инъекциями новокаина проведено нами у 86 больных. Сразу же после установления диагноза проводилась иммобилизация съемным гипсовым лонгеттом, и на протяжении двух недель через каждые 2—3 дня производилась инъекция новокаина в I канал тыльной связки.

Для инъекции применялся 0,5% раствор новокаина в количестве 5—6 мл. К раствору новокаина добавлялся пенициллин (до 50 000 ME). Инъекционная игла, направленная своим концом в дистальном направлении и установленная под углом 45° к предплечью, вкалывалась через кожу, клетчатку и тыльную связку в I канал. Точка вкола иглы находилась на расстоянии 3—4 см от конца шиловидного отростка. При правильном положении иглы инъецируемый раствор новокаина не приводил к набуханию подкожной клетчатки, его распространение становилось заметным по ходу сухожильного влагалища до основания I фаланги I пальца,

На основании собственного опыта мы можем отметить, что во всех без исключения случаях уже после первой инъекции новокаина в состоянии больных наступало некоторое улучшение. Оно выражалось в уменьшении болей в зоне шиловидного отростка лучевой кости, в несколько более свободном отведении I пальца и ульнарном отведении кисти. Иногда улучшение становилось еще более заметным после второй инъекции, и больные просили выписать их на работу. Если бы наблюдения за результатами лечения заканчивались в это время, можно было бы считать, что результаты лечения

хорошие. Но очень скоро (у одних больных уже через 1—2, у других через 3—4 недели) вся клиническая картина болезни де Кервена восстанавливалась, и трудоспособность утрачивалась. Таким образом, мы не наблюдали стойкого излечения от болезни де Кервена после лечения инъекциями новокаина и иммобилизацией.

А. Ф. Кондратюк (1966) применил для лечения «стилоидита» спирт-новокаиновые блокады (9 частей 0,5—1 % раствора новокаина и 1 часть 40° спирта). Из 8 больных, лечившихся по этому способу, у 5 получен хороший результат. Применение спирта для инъекций в ткани, и без того склерозированные, представляется нам нецелесообразным.

Lipskomb (1951) сообщает, что в клинике Мейо лечились 112 больных со стенозирующим лигаментитом I канала тыльной связки запястья, причем 72 из них были излечены иммобилизацией в сочетании с несколькими сеансами рентгенотерапии. При этом Lipskomb довольствуется ссылкой на субъективное ощущение больных, но не приводит сведений об отдаленных результатах лечения, ни словом не упоминает об их трудоспособности. Мы располагаем всего только 6 наблюдениями над больными, лечившимися по методу, описанному Lipskomb, но ни в одном из них не отмечено не только стойкого выздоровления, но даже сколько-нибудь заметного улучшения.

Для лечения болезни де Кервена применялись различные препараты, способствующие рассасыванию спаек и тормозящие процесс рубцевания (например, слабые растворы пепсина в смеси с соляной кислотой, предложенные Рауг в 1903 г.), однако сведений об эффективности такого лечения нет. Moraes (1957) в нескольких случаях применил для лечения болезни де Кервена иммобилизацию в сочетании с инъекциями больших доз витамина В<sub>12</sub>.

На протяжении последнего десятилетия появились сообщения о высокой эффективности местных инъекций гидрокортизона при болезни де Кервена (Eufinger, 1957; Kelly, Jakobson, 1964; П. Г. Швальб, 1964; Ю. М. Милитарев, 1965; М. А. Элькин, 1964; В. В. Михайленко, 1967; Т. Е. Гнилорыбов и И. Н. Гришин, 1968). Наши собственные наблюдения над 39 больными, леченными местными инъекциями гидрокортизона, дают основание считать этот метод наиболее эффективным из всех методов консервативного лечения. Наблюдавшиеся нами больные страдали из-за стеноза I канала тыльной связки запястья от 6 недель до 4 месяцев и до инъекций гидрокортизона лечились иммобилизацией, инъекциями новокаина и различными физиотерапевтическими процедурами без стойкого улучшения. Гидрокортизон в количестве 25 мг вместе с раствором новокаина и пенициллином вводился точно так же, как при описанной выше новокаиновой блокаде. Инъекции гидрокортизона производились от 2 до 6 раз с интервалом в 2—3 дня. После инъекции гидрокортизона сразу же производилась иммобилизация. Через 2—3 недели после начала инъекций гидрокортизона восстанавливалось отведение I пальца, малоболезненным становилось уль-

нарное отведение кисти, но симптом Финкельстайпа, болезненность при пальпации в зоне шиловидного отростка лучевой кости и припухлость оставались довольно выраженными. Непосредственный хороший результат отмечен у 34 больных, тогда как у 5 никакого улучшения не отмечено. На протяжении одного года рецидив наступил у 8 больных. Таким образом, эффективным лечение оказалось у 26 больных.

В. Н. Блохин и В. В. Михайленко, Я. А. Бердашкевич и А. И. Боровицкая отмечают высокую эффективность инъекций гидрокортизона при болезни де Кервена.

Следует избегать введения гидрокортизона внутрикостно и всегда добавлять к новокаину пенициллин.

После улучшения, наступившего вслед за инъекциями гидрокортизона, нельзя спешить с выпиской больного на основную работу, ибо это очень скоро приводит к рецидиву. Необходимо на 2—3 и даже 4 недели предоставить больному облегченную работу с тем, чтобы он постепенно адаптировался. Предоставление облегченной работы не должно стать формальным актом, иначе новая работа может только ухудшить течение болезни. Например, мы наблюдали шлифовщицу, которой после лечения по поводу болезни де Кервена предоставили временную работу, связанную с отрывом пластинок спрессованного полотна. Неизбежная нагрузка на I палец при этой «легкой» работе привела к резкому обострению.

Как уже отмечалось выше, при оценке результатов консервативного лечения авторы почти никогда не касаются профессиональной характеристики больных и отдаленных результатов лечения, что затрудняет объективную оценку того или иного метода лечения. Так, например, Reschke отметил хорошие результаты консервативного лечения у 4 из 10 больных, Schneider — у 8 из 15. В. П. Горбунов указывает, что из 159 больных, леченных консервативно, выздоровели 59 (37,5%). Этот и без того малоободряющий результат становится еще более безотрадным, если учесть, что 36 больным для лечения понадобилось больше одного года. Следовательно, из 159 больных, о которых сообщает В. П. Горбунов, только 23 выздоровели в течение первого года лечения. Следует предположить, что во время лечения больные были нетрудоспособны или, по крайней мере, ограниченно трудоспособны. На малую эффективность консервативного лечения указывает также Zwicker, по данным которого только у 7 из 34 больных отмечен нестойкий эффект, а 27 больных длительно и безрезультатно лечились иммобилизацией, рентгенотерапией, тепловыми процедурами.

Мы изучили результаты консервативного лечения болезни де Кервена у 107 больных, наблюдавшихся не менее одного года. Оценивая результаты лечения, мы исходили из того, что при этом нельзя довольствоваться одними только субъективными ощущениями больного, но необходимо прежде всего учитывать трудоспособность. При таком подходе результат оценивался как хороший, если боль-



ной не предъявлял жалобы, продолжал работать в своей профессии, а симптомы болезни де Кервена либо вовсе не выявлялись, либо были едва заметными. Результат лечения признавался удовлетворительным, если больной оставался на своей постоянной работе, но предъявлял жалобы на незначительные боли в руке, и у него определялось некоторое ограничение отведения кисти и I пальца, а также болезненность в зоне шиловидного отростка лучевой кости. В тех случаях, когда больной предъявлял жалобы на ограничение отведения кисти и I пальца, когда имелись основные симптомы болезни де Кервена, когда больной был вынужден оставить свою работу, результат лечения признавался неудовлетворительным.

Пользуясь такой оценкой, мы установили, что только у 43 больных (40%) результат лечения оказался хорошим, у 29 (27%) — удовлетворительным и у 35 (33%) — неудовлетворительным. Среди больных с хорошим результатом лечения не было ни одного с двусторонним стенозом первых каналов тыльных связок. Кроме того, в этой группе, а также в группе больных с удовлетворительными исходами, не было ни одного больного с давностью заболевания больше трех месяцев. Совершенно очевидно, что значительная часть больных, которым консервативное лечение не помогло, нуждаются в хирургическом лечении.

**Хирургическое лечение.** Для операции по поводу болезни де Кервена нет особой нужды госпитализировать больного, так как операция может быть сделана в условиях амбулатории.

Перед операцией больного следует уложить на спину, а руку, подвергаемую операции, положить на специальную подставку, проследив при этом, чтобы рука лежала удобно и не подвергалась давлению острого края. До приобретения некоторого опыта и для лучшей ориентации в тканях рекомендуется на время операции обескровливать конечность. Обескровливание можно производить после обезболивания, но при этом легче нарушить асептику. Не следует пользоваться кровоостанавливающим жгутом из-за его травматичности. Лучше применять эластический бинт или манжетку аппарата Рива — Рочи. Подняв в манжетке давление на 20—25 мм выше максимального давления больного, можно добиться отличного обескровливания предплечья и кисти. Перед наложением эластического бинта или манжетки рекомендуется на 1—2 минуты поднять руку больного. Операционное поле обрабатывается по Гроссиху. Местная инфильтрационная анестезия 0,5% раствором новокаина.

**Выбор разреза.** De Quervain считал возможным производить иногда подкожное рассечение тыльной связки запястья по ходу I канала. Однако это предложение не только не нашло распространения, но заслужило справедливое осуждение (В. П. Горбунов, Machasek, Mason и др.). При подкожном рассечении I канала велика возможность пересечения одного или обоих сухожилий, проходящих в нем, и в то же время исключается какая-либо возможность ревизии I канала для установления весьма вероятных вариантов его

строения. Таким образом, закрытое (подкожное) рассечение I канала не только опасно, но также исключает возможность радикальной операции.

Для открытого доступа к I каналу тыльной связки запястья предложены три разреза: продольный, поперечный и полукруглый. Наиболее распространенным является продольный разрез, который следует начинать от дистального участка шиловидного отростка лучевой кости, несколько волярнее отчетливо прощупываемого пучка сухожилий короткого разгибателя и длинной отводящей мышцы, и продолжить его на 3—4 см в проксимальном направлении (рис. 32). Разрез кожи следует вести осторожно, без размашистых движений скальпелем. При правильном ведении разреза кожи и

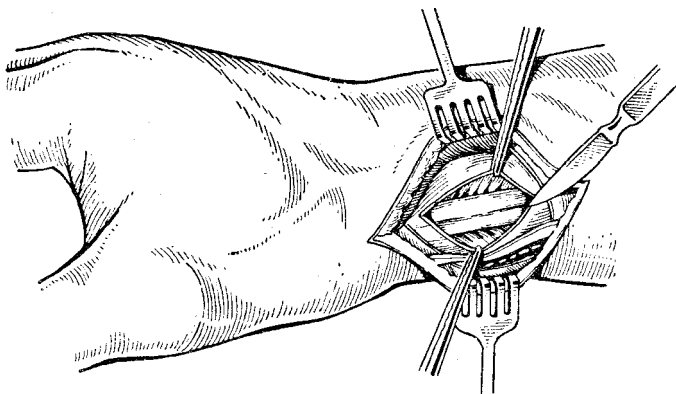


Рис. 32. Вскрытие I канала тыльной связки запястья.

подкожной клетчатки поверхностная ветвь лучевого нерва и I тыльная пястная вена (*v. cephalica pollicis*) остаются дорсальнее операционной раны (рис. 33), и опасность их повреждения становится минимальной.

Поперечный разрез предложен из тех соображений, что при нем быстро и легко отыскивается I канал. Однако, учитывая особенности прохождения сухожилий, ветви лучевого нерва и вен, следует признать, что опасность повреждения этих образований при поперечном разрезе значительно более велика, чем при продольном разрезе. Полукруглый разрез рекомендуется некоторыми хирургами на том основании, что образующийся впоследствии рубец не будет совпадать с рубцом рассеченной тыльной связки и между ними не будет сращений. Мы не видим необходимости усложнять разрез, тем более что избежать совпадения разреза кожи и связки, а также сращения кожи с подлежащими тканями можно более простым и вполне надежным путем: достаточно ассистенту перед проведением кожного разреза оттянуть кожу несколько дорсальнее,

чтобы впоследствии кожный разрез и разрез через тыльную связку оказались несовместимыми.

• Когда кожа и подкожная клетчатка рассечены и края раны разведены крючками, отчетливо видна тыльная связка запястья шириной около 2 см, по обе стороны которой расположены сухожильные влагалища. При стенозирующем лигаментите тыльная связка запястья по ходу I канала изменена — она очень плотна и нередко напоминает хрящ, тускла и утолщена по сравнению с нормальной в 3—4 раза. Прежде, чем продолжать операцию, следует ввести под тыльную связку 2—3 мл 1 % раствора новокаина и только после

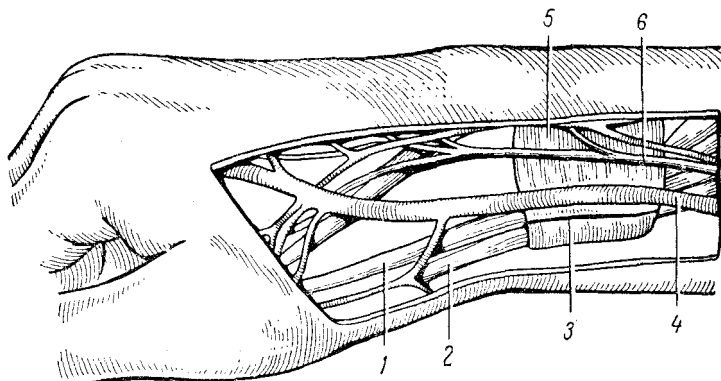


Рис. 33. Топографо-анатомические соотношения в области разреза для вскрытия первого канала.

1 — сухожилие короткого разгибателя I пальца; 2 — сухожилие длинной отводящей I палец мышцы; 3 — линия разреза для вскрытия I канала; 4 — наружная поверхностная вена I пальца; 5 — тыльная связка запястья; 6 — поверхностная ветвь лучевого нерва.

этого приступить к рассечению I канала. Для правильного и наиболее безопасного рассечения тыльной связки по ходу I канала следует провести под нее желобоватый зонд и вести рассечение по нему. Иногда канал настолько стенозирован, что провести под уплотненную связку зонд не удастся. В таких случаях связка рассекается осторожными, экономными движениями скальпеля без сильного нажима на связку. Очень часто плотная, склерозированная связка при рассечении хрустит. Сразу же после рассечения связки ее края широко расходятся, и оба сухожилия, сдавленные в I канале, выпячиваются в образовавшуюся щель. Основная часть операции на этом заканчивается, остается только проверить, насколько радикально она выполнена.

С целью проверки радикальности операции больному предлагают несколько раз согнуть, разогнуть, привести и отвести I палец. После радикально выполненной операции, когда не осталось ка-

ких-либо препятствий к свободному скольжению сухожилий, все эти движения совершаются в полном объеме.

Иногда после рассечения I канала, когда сухожилия отводящей мышцы и короткого разгибателя отчетливо видны, разгибание и отведение I пальца остаются несколько ограниченными. Особенно это бывает заметно при отведении пальца, которое оказывается выполнимым не более, чем до 60—70°, но не доходит до 90°. Такое положение оказывается обусловленным некоторыми вариантами строения I канала. Для того, чтобы убедиться в полном высвобождении обоих основных сухожилий и отсутствии дополнительных сухожилий, залегающих в собственных каналах, необходимо осторожно приподнять оба сухожилия (зондом Кохера или иглой Дешана) и осмотреть I канал на всем его протяжении. Если основные сухожилия освобождены, но обнаруживаются дополнительные, залегающие в собственных каналах, последние нужно тщательно рассечь также на всем их протяжении. От того, насколько полно будут рассечены основной и дополнительные каналы, в немалой степени зависит радикальность операции.

Можно ли ограничиться рассечением тыльной связки или необходимо еще иссечь небольшой участок ее? По этому вопросу существует два мнения. Иссечение полоски тыльной связки запястья рекомендуется некоторыми хирургами (де Кервен, Winterstein и др.), полагающими, что эта деталь в какой-то мере предотвращает возможность возникновения в послеоперационном периоде рубцового сужения и последующего рецидива. Другие (Lapidus и Fenton, В. П. Горбунов и др.) считают такое иссечение излишним, так как после рассечения края связки расходятся широко, и никто никогда не наблюдал рецидива стеноза. Мы полагаем, что радикальность операции от иссечения кусочка связки несколько не выигрывает, но зато создается некоторая угроза соскальзывания сухожилий. Иссечение узких полосок тыльной связки мы производили только для их гистологического исследования.

В очень редких случаях одно или оба сухожилия, осматриваемые после вскрытия I канала, оказываются деформированными. Никаких манипуляций над ними с целью коррекции производить не следует.

После рассечения и ревизии I канала снимается кровоостанавливающий бинт или манжетка и производится тщательный гемостаз. Рана обкалывается раствором пенициллина. Фасция, клетчатка и кожа зашиваются раздельно. Для погружных швов и лигатур мы употребляем тонкий кетгут. При наложении швов и лигатур на подкожную клетчатку следует внимательно наблюдать за тем, чтобы не захватить в узел веточки лучевого нерва. В послеоперационном периоде мы не проводим иммобилизации кисти и пальцев и рекомендуем больным возможно раньше начинать активные движения кистью и пальцами. Опыт показывает, что уже через несколько часов после операции больные довольно свободно отводят и разгибают I палец,

а через 2—3 дня совершают ульнарное отведение кисти. Швы снимаются на 8—9-й день после операции.

При гладком течении больной выписывается на работу через 2 недели после операции, но мы рекомендуем не выписывать больного сразу же на работу, связанную с частыми и напряженными движениями I пальца и кисти. В зависимости от характера основной работы мы рекомендуем предоставить больному на 2—3 и даже 4 недели работу без таких нагрузок.

- Оценивая результаты хирургического лечения болезни де Кервена, многие авторы допускают тот же субъективный подход, что и при оценке консервативного лечения. Однако и при таком подходе явное предпочтение отдается хирургическому лечению. Winterstein с полным успехом оперировал 13 больных. Strandel отметил, что из 52 оперированных больных выздоровел 51, а в одном случае в послеоперационном периоде развилась болезненная неврома. Lipscomb после 54 операций наблюдал 4 неудачных исхода, которые выразились в неполном восстановлении движений I пальца. Эти неудачи, по мнению Lipscomb, явились следствием недостаточно полной ревизии I канала во время операции. Burns и Ellis отмечают быстрое выздоровление 22 оперированных больных. Machacek успешно оперировал 20 больных и как пример быстрого выздоровления приводит наблюдение над пианисткой, которая уже через 2 дня после операции могла брать октаву, чего она делать на протяжении полугода не могла, хотя непрерывно лечилась. Hanlon на основании 42 наблюдений и Stein с соавт. на основании 18 наблюдений отмечают отличный исход хирургического лечения, проведенного после длительного и безуспешного консервативного лечения.

По сборной статистике Eschle, у 65 из 66 оперированных больных наступило выздоровление. В. П. Горбунов на основании изучения отдаленных результатов у 108 больных отмечает выздоровление у 96, улучшение — у 10 и плохой результат — у 2 больных. К числу больных с улучшением и с плохими результатами В. П. Горбунов относит предъявлявших жалобы на боли в послеоперационном рубце. Отдавая предпочтение хирургическому методу лечения болезни де Кервена, Hadji-Zavag обращает внимание на быстроту и полноту выздоровления, достигаемую при нем.

Несмотря на бесспорное преимущество хирургического лечения болезни де Кервена, нельзя все же согласиться с Aitken, который утверждает, что операция дает неизменно хороший результат. В некоторых случаях после рассечения тыльной связки разгибание и отведение I пальца остается неполным, иногда образуются болезненные рубцы, надолго ограничивающие трудоспособность больного. Lapidus и Fenton отметили небольшую болезненность в послеоперационном рубце у 12,5% оперированных больных, значительные боли в рубце — у 9% и выраженные остаточные явления стеноза I канала — у 9,5%. По данным Zwicker, обследовавшего 35 больных,

оперированных через 1—7 лет после операции, 26 оказались совершенно здоровыми, 9 жалуются на боли в области шиловидного отростка лучевой кости при тяжелой работе, но отмечают, что эти боли беспокоят их меньше, чем до операции.

О результатах хирургического лечения болезни де Кервена мы можем судить на основании 106 собственных наблюдений. Оперированные нами больные (19 мужчин и 87 женщин) болели от 4 месяцев до 1½ лет и длительно лечились без заметного и стойкого результата, нетрудоспособность (лечение по больничному листу) и ограниченная трудоспособность (переводы на облегченную работу) достигали у них в среднем 3,5 месяца.

Возраст оперированных больных: 21—30 лет — 16, 31—40 лет — 22, 41—50 лет — 52, 51—60 лет — 16. У 64 больных была поражена правая рука, у 36 — левая, у 6 — обе руки.

Из 106 оперированных больных у 82 (77,3%) отмечен хороший результат, у 17 (16%) — удовлетворительный и у 7 (6,7%) — неудовлетворительный. Больные предпоследней группы жаловались на боли в области шиловидного отростка при тяжелой работе, в последней группе отмечался неврит веточек лучевого нерва, и имелось некоторое ограничение отведения I пальца.

Особого внимания заслуживают больные с двусторонним стенозом I канала тыльной связки запястья. Трудоспособность таких больных резко ограничена, они не могут выполнять даже те манипуляции, без которых нельзя обойтись в быту. В этих случаях только раннее хирургическое вмешательство приводит к выздоровлению и восстановлению трудоспособности. Из 6 оперированных нами больных с двусторонним стенозом I канала у двух операция выполнена сразу на обеих руках, у остальных сначала оперирована правая, а затем левая рука. Во всех этих случаях наступило полное выздоровление.

### ЭКСПЕРТИЗА ТРУДОСПОСОБНОСТИ

В начальной стадии заболевания, когда имеются острые боли, пальпаторная болезненность и припухлость в области шиловидного отростка лучевой кости, резкое ограничение отведения и разгибания I пальца и значительное ограничение ульнарного отведения кисти, необходимо выдать больному больничный лист не менее чем на 3—4 недели и провести соответствующее лечение. При значительном улучшении, т. е. сглаживании и даже исчезновении острых явлений стенозирующего лигаментита, не следует выписывать больного на работу, связанную со всеми теми элементами напряжения I пальца и кисти, которые обусловили возникновение заболевания и приводят быстро к его рецидиву. В этих случаях необходимо выдать больному профбольничный лист и обеспечить фактически перевод на работу, исключающую перечисленные выше воздействия. И только после этого, убедившись в стойкости полученных резуль-

татов лечения, врач может выписать больного на его основную работу.

В некоторых случаях длительное лечение по больничному листу и последующее временное трудоустройство на легкой работе оказываются безрезультатными. В других случаях хороший непосредственный результат лечения оказывается нестойким, и рецидив заболевания возникает после возвращения на работу по специальности. В этих случаях встает вопрос о профессиональной пригодности больного, об ограничении его трудоспособности, возникает необходимость в постоянном трудоустройстве на другой, более приемлемой для больного работе. Такое трудоустройство, как правило, связано с утратой или значительным снижением квалификации, и тогда больного следует направить на ВТЭК для временного перевода на инвалидность. Хирургическое лечение болезни де Кервена резко ограничивает необходимость в перемене профессии. Только не устраненные операцией нарушения функций I пальца и кисти, а также стойкий послеоперационный неврит являются достаточным основанием для направления на ВТЭК больного, подвергшегося рассечению первого канала тыльной связки.

### **СТЕНОЗ II—V КАНАЛОВ ТЫЛЬНОЙ СВЯЗКИ ЗАПЯСТЬЯ**

Изолированные стенозы II, III, IV и V каналов тыльной связки запястья наблюдаются очень редко, и клиническая картина таких стенозов выражена, в отличие от стеноза I канала, не отчетливо.

Нарушение функции сухожилий длинного и короткого лучевых разгибателей кисти, проходящих через II канал тыльной связки, наблюдали в сочетании со стенозом I канала Fischer и Winterstein. Изолированный стеноз II канала описали Jagernik (1928), Pohl (1932), Lapidus и Fenton. Лишь в одном случае (наблюдение Jagernik) диагноз был подтвержден на операции.

Стеноз III канала, через который проходит сухожилие длинного разгибателя I пальца, впервые описал Winterstein у шлифовальщицы, жаловавшейся на боли по ходу этого канала и неспособной полностью разогнуть I палец. После рассечения III канала боли прошли, и палец стал полностью разгибаться. Pohl описал такой же стеноз, возникший после травмы.

Стеноз IV канала, через который проходит сухожилие общего разгибателя пальцев, описал Winterstein, а вслед за ним Finkelstein. Лишь в одном из описанных случаев диагноз был подтвержден на операции. Стеноз IV канала развивался после травмы.

Столь же редки стенозы V канала, через который проходит сухожилие собственного разгибателя V пальца. Во всех описанных в литературе случаях стеноз V канала возник после травмы (Winterstein, Pohl, Burman).

## СТЕНОЗ VI КАНАЛА ТЫЛЬНОЙ СВЯЗКИ ЗАПЯСТЬЯ

Эта форма стенозирующего лигаментита стала известна значительно позже, чем стеноз I канала (Mouchet, 1933). Этот стеноз иногда называют локтевым стилоидитом. Mouchet считает, что в основе

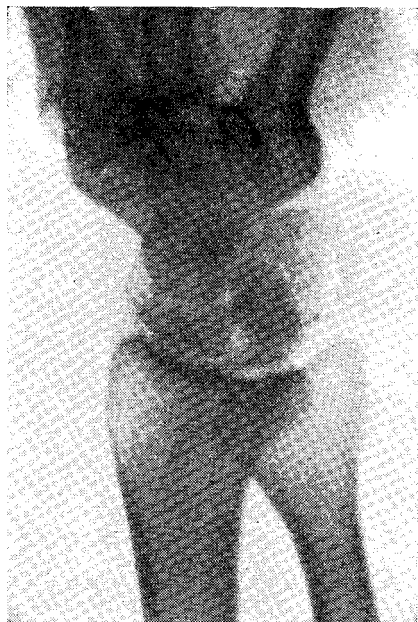

Рис. 34. Краевая резорбция и смазанность контуров шиловидного отростка локтевой кости при стенозе VI канала (рентгенограмма).

этого стеноза- лежит первичное поражение запястно-локтевой связки с возможным вторичным вовлечением в процесс шиловидного отростка локтевой кости. Nitsche (1963) называет это заболевание «стилопатией» и утверждает, что при нем поражается дистрофическим процессом фиброзный диск дистального эпифиза локтевой кости. На основании исследований Palmberg (1949), Garsten (1951) и В. П. Горбунова, а также собственных наблюдений мы считаем, что «локтевой стилоидит» есть не что иное, как стеноз VI канала тыльной связки запястья.

Поскольку через VI канал тыльной связки запястья проходит сухожилие локтевого разгибателя кисти, а в близком соседстве с ним располагается дорсальная ветвь локтевого нерва, клиническая картина стеноза этого канала обусловлена сдавленной названных образований.

Больные жалуются на боли в области шиловидного отростка локтевой кости при надавливании на этот участок, а также при отведении кисти в лучевую сторону. Боли в зоне шиловидного отростка усиливаются, если отведение кисти в лучевую сторону сочетается с дорсальным разгибанием кисти. При осмотре иногда отмечается припухлость над шиловидным отростком, пальпация которого болезненна. Иногда при пальпации определяется утолщение локтевого разгибателя. Часть больных отмечает иррадиацию болей в IV—V пальцы, но никогда боли не иррадируют проксимально. При стенозе VI канала обычно не удается получить сколько-нибудь убедительных изменений на рентгенограмме, но иногда удается определить некоторое утолщение мягких тканей у шиловидного отростка локтевой кости. В двух (из 21) наблю-



Давшихся нами случаях стеноза VI канала на рентгенограмме была отчетливо видна краевая резорбция шиловидного отростка и смазанность его контура (рис. 34).

Стеноз VI канала обычно описывается как весьма редкое заболевание (Dionis de Sejoir, Winterstein, Pohl, Lackey, Dickson). В действительности, эта форма стенозирующего лигаментита встречается в 3—5% всех лигаментитов тыльной связки запястья, уступая по частоте только стенозу I канала (В. П. Горбунов, М. А. Элькин). Мы наблюдали 21 больного со стенозом VI канала (15 женщин и 6 мужчин), причем у 16 из них заболевание развилось после травмы.

Стеноз VI канала не вызывает таких тяжелых расстройств функции кисти, как болезнь де Кервена, и переносится больными значительно легче. Однако и при этом виде стеноза трудоспособность больного понижается, а шлифовщики, полировщики, сколотчики выполнять свою работу не могут.

Консервативное лечение стеноза VI канала ничем не отличается от лечения, проводимого при болезни де Кервена, и эффективность его весьма высока. Только у 6 больных нам пришлось прибегнуть к операции, так как инъекции гидрокортизона в VI канал и иммобилизация кисти не дали заметного улучшения. Рассечение VI канала технически проще, чем такая же операция на I канале, и после него быстро наступает выздоровление. К операции рассечения VI канала прибегали В. П. Горбунов, Garsten, Burman, Winterstein. Осложнений после этой операции не описано. D'Aquino и Poglaen наблюдали парез локтевого нерва, устраненный операцией рассечения VI канала.

## **СТЕНОЗИРУЮЩИЙ ЛИГАМЕНТИТ ЛАДОННОЙ И ПОПЕРЕЧНОЙ СВЯЗОК ЗАПЯСТЬЯ. СИНДРОМ ЗАПЯСТНОГО КАНАЛА**

Ладонная связка запястья отличается большой податливостью и по толщине и по плотности значительно уступает тыльной связке запястья. В отличие от тыльной связки ладонная связка не разделяется на отдельные каналы. Стеноз ладонной связки относится к числу редких заболеваний и почти всегда вызывается травмой, сопровождающейся кровоизлиянием с последующей организацией гематомы. Отдельные случаи стенозирующего лигаментита ладонной связки описали Winterstein, Burman, Lipscomb, причем только Burman подтвердил стеноз на операции. При этом стенозе нарушается функция лучевого сгибателя кисти.

Стенозирующий лигаментит поперечной связки наблюдается совсем нередко, причем подавляющее большинство больных долго лечится у невропатологов. Это объясняется тем, что изменения в поперечной связке приводят к весьма своеобразному «синдрому запястного канала» с характерными для него парестезиями.

Кости ладони, особенно в проксимальном отделе, образуют углубление запястья, которое со стороны I пальца ограничено лу-

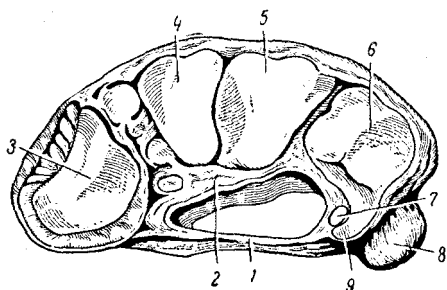


Рис. 35. Карпальный канал.

1 — retinaculum Iехогига; 2 — Hg. melacarpalis volaris; 3 — os multangulum minus; 4 — os multangulum majus; 5 — os capitatum, 6 — os hamatum; 7 — n. ulnaris; 8 — os pisiforme; 9 — hamulus ossis hamati.

чевым возвышением запястья (бугорки ладьевидной и большой многоугольной костей), а со стороны V пальца — локтевым возвышением (гороховидная и крючковидная кости). Углубление выстлано широкой ладонной связкой (lig. radiocarpum volare). Между лучевым и локтевым возвышениями натянута поперечная связка ладони (lig. transversum) (рис. 35). В промежутке между обеими связками образуется туннель, или канал (canalis carpalis), через который проходят су-

хожилия, глубоких и поверхностных сгибателей и срединный нерв (рис. 36). От срединного нерва до входа в карпальный канал отходит ветвь, иннервирующая кожу ладони, — ramus cutaneus palmaris n. niediane. В дистальной части карпального канала срединный нерв распадается на отдельные ветви, иннервирующие кожу ладонной поверхности первых трех и половины IV пальца, тыльную поверхность кожи концевых фаланг первых пальцев, короткую отводящую мышцу I пальца, короткий разгибатель I пальца, противопологающую мышцу I пальца и червеобразные мышцы II и III пальцев. Кроме того, к поперечной связке фиксирован фиброзными пучками локтевой нерв. Дистальный край поперечной связки продолжается в глубокую пластинку апоневроза, а проксимальный соединяется с фасцией предплечья (А. П. Вере-щагина).

В норме срединный нерв не подвергается сдавлению в карпальном канале, и движения сухожилий не нарушают его функ-

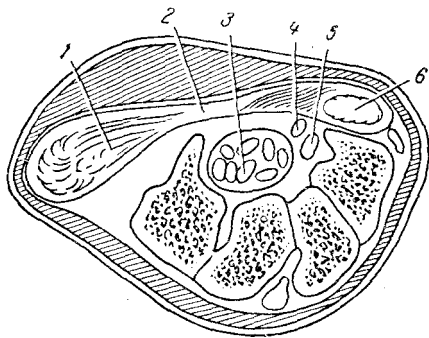


Рис. 36. Схема карпального канала в поперечном разрезе.

1 — короткая мышца, отводящая I палец; 2 — поперечная связка ладони (retinaculum flexorum); 3 — сухожилия поверхностного и глубокого сгибателя пальцев; 4 — срединный нерв; 5 — сухожилие длинного сгибателя I пальца; 6 — мышцы большого возвышения I пальца

ции. Отек мягких тканей ладони и, в частности, утолщение поперечной связки запястья приводят к сдавлению образований, проходящих в карпальном канале, от чего больше всего страдает срединный нерв.

Сдавление срединного нерва в карпальном канале является наиболее частой причиной акропарестезий верхней конечности. Такого рода парестезии обычно рассматриваются как ангионеврозы вследствие сдавления периферического нейрона в области плечевого сплетения или корешков нерва, тогда как в действительности они возникают из-за сжатия срединного нерва в запястном канале. Ввиду того, что в этом отрезке срединный нерв состоит главным образом из сензитивных волокон, возникают угасательно ирритационные сензитивные признаки (И. Пехан и К. Кршиж, 1960; Э. Б. Бреманис, 1964; Gozlan, 1962, и др.).

Особенно часто синдромом запястного канала наблюдается у женщин в возрасте после 40 лет, занимающихся ручным трудом (доярки, грузчики, полировщики, каменщики и др.). В таких случаях можно говорить об отдельной группе профессиональных ангионеврозов или ангиотрофоневрозов (Э. А. Дрогичина и Г. Н. Мазунина, 1957; Э. Б. Бреманис, 1963). Значительно реже, чем длительная травматизация или однократная травма, причиной возникновения синдрома запястного канала могут служить остеоартрозы лучезапястного сустава или глубокие ганглии сгибателей (Nissen, 1952). Особую группу больных, страдающих синдромом запястного канала, составляют женщины во второй половине беременности (Э. Б. Бреманис, 1965; Mac-Callum, 1959; Wilkinson, 1960, и др.).

Клиническая картина синдрома запястного канала выражена весьма отчетливо, и его симптоматика однотипна, независимо от причин, приведших к возникновению заболевания.

Некоторые авторы утверждают, что синдром запястного канала чаще развивается на обеих руках (Э. Б. Бреманис), но на основании собственных 43 наблюдений мы не можем этого подтвердить, поскольку двустороннее заболевание отмечено только у 6 больных. Обе руки обычно страдают у беременных. В случаях двустороннего поражения клиническая картина может быть выражена на одной руке более ярко.

Основные симптомы заключаются в парестезиях пальцев рук, наступающих преимущественно по ночам, ночных болях в пальцах рук, расстройствах чувствительности ладони и пальцев, усилении болей при перкуссии или пальпации поперечной связки запястья (симптом Теннеля).

Все больные, страдающие синдромом запястного канала, жалуются на ночные парестезии кисти и пальцев рук. Очень часто больные просыпаются от ощущения онемения пальцев одной или обеих рук, это чувство сочетается с ощущением распираания пальцев. Особенно часто возникают парестезии II и III пальцев *и лишь*

в отдельных случаях парестезии распространяются на IV, V и I пальцы (рис. 37). Парестезии несколько уменьшаются при опускании руки, после встряхивания ею, но в далеко зашедших случаях это не помогает, и больные вынуждены надолго вставать с постели и растирать руки.

Постоянным и весьма важным диагностическим признаком синдрома запястного канала со сдавлением срединного нерва служит усиление болей при горизонтальном положении больного или при поднимании руки (постуральная провокация). В вертикальном положении больного и при опущенной руке парестезии исчезают или, по крайней мере, значительно умень-

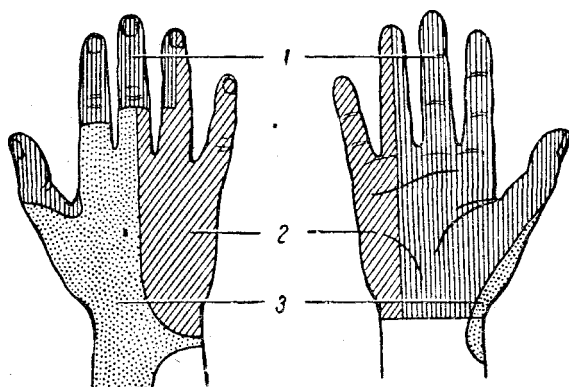


Рис. 37. Зона парестезии кисти и пальцев при синдроме запястного канала.

/ — п. medianus; 2 — п. ulnaris; 3 — п. radialis.

шаются, так как при опущенных руках увеличивается гидростатическое давление в капиллярах, питающих срединный нерв.

При синдроме запястного канала больной испытывает недомогание по утрам, после пробуждения, или во время сна. Ночью он не раз просыпается из-за болей и чувства тяжести в руках, садится в постели или встает, разминает и массирует руку. Длительные и частые перерывы сна приводят к функционально-невротическим расстройствам. По утрам отмечается болезненное онемение пальцев, трудно выполнять мелкие и частые движения пальцами, в особенности если они должны быть точными, хорошо рассчитанными. В течение дня из-за болей в руке, связанных с быстрыми и напряженными движениями и подниманиями, больной вынужден неоднократно прерывать работу.

Кратковременное и даже совсем незначительное сжатие плеча или предплечья приводит к возникновению или усилению парестезии в пальцах руки, что, по-видимому, связано с набуханием стенок запястного канала вследствие венозного застоя.

У больных, страдающих синдромом запястного канала, понижается сила кисти, определяемая динамометром; на больной руке сила сжатия меньше, чем на здоровой, на 15—20 кг.

У большинства больных отмечается цианоз III—IV пальцев, особенно по ладонной поверхности. На этих же пальцах отмечается нарушение чувствительности, особенно отчетливо выраженное по ладонной поверхности. Чаще всего наблюдается гипостезия, но изредка отмечается гиперестезия. Изредка то же отмечается и на II пальце. Мы наблюдали усиление болей при максимальном разгибании пальцев и при гиперэкстензии кисти.

У длительно болеющих больных отмечается гипотрофия большого возвышения ладони — симптом далеко зашедших трофических расстройств.

О частоте отдельных симптомов можно судить на основании наших 43 наблюдений:

Ночные боли и парестезии в руках . . . . .	43
Симптом Теннеля . . . . .	39
Симптом постуральной провокации . . . . .	39
Усиление болей при движениях рук . . . . .	37
Изменения окраски рук . . . . .	36
Нарушения чувствительности пальцев . . . . .	35
Усиление болей при гиперэкстензии кисти . . . . .	34

Для дифференциальной диагностики весьма существенно отсутствие болевой реакции на охлаждение кисти и указаний на связь между усилением болей и эмоциональными факторами, что столь характерно для болезни Рейно, протекающей к тому же приступообразно. При вегетативных полиневритах страдают все пальцы рук, отсутствует симптом Теннеля и постуральный симптом.

Лечение. Покой, иммобилизация руки даже на длительное время и различные физиотерапевтические процедуры не приводят к сколько-нибудь заметному и стойкому улучшению. Малоэффективно также назначение мочегонных средств с целью уменьшить набухание в тканях запястного канала (эти средства иногда помогают при лечении синдрома запястного канала у беременных).

Из всех известных методов консервативного лечения синдрома запястного канала наиболее эффективны инъекции гидрокортизона (Э. Б. Бреманис, Gozlan, И. Пехан и К. Кршиж, Foster, Grown др.). Мы вводим в запястный канал 25 мг гидрокортизона вместе с 5 мл 0,5% раствора новокаина и 100 000 МЕ пенициллина. Игла вводится между большим и малым возвышениями ладони, ближе к ульнарному краю, на уровне дистальной складки кожи предплечья. В момент инъекции кисть обращена ладонью кверху, находится в положении тыльного сгибания, а игла образует с предплечьем угол в 45°. При правильном положении иглы введение раствора не встречает сопротивления.

После инъекции гидрокортизона больные отмечают усиление болей, которое может длиться до 24 и даже 48 часов, но после

этого всегда наступает значительное уменьшение или полное исчезновение болей, парестезии и других симптомов сдавления срединного нерва (конечно, кроме гипотрофии или атрофии большого возвышения ладони). Иногда инъекцию приходится повторять, но при этом уже не отмечается болей. У большинства больных через несколько дней после инъекции гидрокортизона ликвидируются боли и парестезии, восстанавливается нормальная окраска пальцев, но симптом Теннеля остается выраженным еще долго. Восстанавливается трудоспособность.

В некоторых случаях через 2—3 месяца отмечается рецидив болезни и приходится повторить лечение. У 17 наших больных выздоровление наступило после первой инъекции, повторная инъекция произведена 12 больным, трехкратная — 10 больным (интервалы между инъекциями — 5—7 дней). У 8 больных инъекции не дали эффекта, и они были оперированы.

Л. Э. Берзиньш и Э. Б. Бреманис (1967) изучили отдаленные результаты лечения синдрома запястного канала у 182 больных, прослеженных от 18 до 48 месяцев. Полное выздоровление наступило у 36 (20%), у 25 (13,7%) отмечены акропарестезии и снижение чувствительности пальцев рук. Рецидив болезни отмечен у 121 (63,3%) больного. Лучший эффект отметили И. В. Остроумова (1969) и Androic (1969).

В случаях противопоказаний к инъекциям гидрокортизона, а также при сочетании синдрома запястного канала с облитерирующим эндартериитом нижних конечностей показаны инъекции депо-падутина в количестве 10—12 (Л. Л. Брандман, М. В. Ирецкая, О. А. Пухова).

Операция рассечения поперечной связки производится под местной анестезией из продольного разреза между возвышениями I и V пальцев (как и при болезни де Кервена, под гемостазирующей манжеткой). После рассечения связки производится тщательный гемостаз. Рана зашивается наглухо после обкалывания раствором пенициллина. Кисть руки на несколько дней иммобилизуется в гипсовом лонгетте.

Больные после операции выписываются на 3—4 недели на облегченную работу, выполнение которой не связано с травматизацией ладони и напряженными и частыми движениями пальцев. После этого больной выписывается на постоянную работу.

## **СТЕНОЗИРУЮЩИЙ ЛИГАМЕНТИТ КОЛЬЦЕВИДНЫХ СВЯЗОК ПАЛЬЦЕВ (защелкивающийся палец)**

В 1850 г. Notta опубликовал статью «Исследование о своеобразном заболевании оболочек сухожилий кисти, характеризующемся развитием узловатости сухожильного канала сгибате-

лей Пальцев и препятствием к их движению». Учитель Notta, известный хирург Nelaton (1855), назвал это заболевание «пружинящим пальцем» (doigt a ressort). Наряду с этим существуют такие названия, как «щелкающий палец», «узловатый тендинит», «стенозирующий тендовагинит сгибателей пальцев», «зашелкивающийся палец». В многочисленных названиях одного и того же заболевания отразились и его основные симптомы, и взгляды на сущность и локализацию патологических изменений, возникающих при нем. Признавая единственно правильным название «стенозирующий лигаментит кольцевидных связок», мы оставляем в дальнейшем изложении «зашелкивающийся палец», как более краткое и прочно вошедшее в практику.

### **КЛИНИКА И ДИАГНОСТИКА ЗАШЕЛКИВАЮЩЕГОСЯ ПАЛЬЦА**

Клиническая картина зашелкивающегося пальца отличается выраженностью симптомов, и врачу, хотя бы несколько раз наблюдавшему таких больных, диагностика не покажется затруднительной. Notta на основании своих наблюдений указывал, что для этого заболевания характерны и постоянны следующие признаки: щелканье пальца при его сгибании и разгибании, болезненность при надавливании на ладонь над пястно-фаланговым суставом больного пальца и плотное опухолевидное образование, прощупываемое в том же месте.

Признаками, описанными Notta, даже при добавлении к ним постоянно наблюдаемого нарушения функции больного пальца, не исчерпывается клиническая картина заболевания. У различных больных и даже у одного и того же больного в различные периоды заболевания, по крайней мере, один из перечисленных симптомов, в частности такой яркий, как зашелкивание, может отсутствовать. Отсутствие одного из так называемых постоянных симптомов или исчезновение его в процессе наблюдения и лечения в одних случаях является обнадеживающим признаком улучшения, а в других, наоборот, свидетельствует о прогрессировании болезни. Течение зашелкивающегося пальца характеризуется фазностью, и правильная оценка данных, полученных при обследовании больного, а также выбор наиболее эффективного метода лечения невозможны без учета этого обстоятельства.

Зашелкивание пальца может возникнуть остро или постепенно. При остром начале заболевания больные точно указывают время его возникновения и, как правило, связывают его либо с непосредственной травмой пальца, либо с чрезмерным давлением, нажимом на него. Острое начало при зашелкивающемся пальце наблюдается довольно редко (И. П. Каллистов, В. П. Горбунов, Wintestein); по нашим наблюдениям, оно отмечено у 5% больных.

Больные с зашелкивающимся пальцем обычно обращаются к врачу не в самом начале заболевания, а спустя некоторое время, и нередко можно получить лишь приблизительные сведения о давности заболевания. Во всех без исключения случаях больные жалуются на боль у основания какого-либо пальца по его ладонной поверхности, причем боль возникает при давлении на это место от рукоятки ножа, ручки молотка, топорика, рычага, ручки чемодана и т. п., а также при сгибании и разгибании пальца. Следует отметить, что у большинства больных боли при надавливании предшествуют появлению болей при сгибании и разгибании пальца. У многих больных раньше или позже появляется иррадиация болей в кисть, предплечье, редко выше локтя. Эти боли иногда беспокоят не меньше, чем боли в самом пальце. Мы отметили иррадиацию болей у 30% больных, причем при заболевании нескольких пальцев выраженность иррадиации от каждого из них была неодинаковой по интенсивности.

Жалуясь на боли во время работы, больные часто отмечают, что они беспокоят их и при выполнении различных домашних работ (это относится прежде всего к женщинам). Нередко из-за неосторожного движения боли появляются во время сна, и это прерывает сон. Многие больные подчеркивают, что сгибание и разгибание пальца особенно затруднено по утрам, сразу же после сна, а через некоторое время палец как бы «разрабатывается», и движения становятся более свободными и менее болезненными.

Трудно сказать, с какого времени появляется шелканье пальца. В некоторых случаях оно возникает одновременно с появлением болей в пальце, в других — через несколько недель после появления болей. Появление шелканья никогда не проходит мимо внимания больного вследствие связанных с ним новых и необычных ощущений. Больной замечает, что при сгибании и разгибании пальца появляется ощущение какой-то внезапно возникающей помехи, для преодоления которой необходимо известное усилие. Эта помеха возникает, когда палец при своем сгибании или разгибании достигает определенного угла. Активное преодоление создавшейся помехи усиленным напряжением разгибателей или сгибателей приводит к тому, что палец совершает пружинящее движение и мгновенно, подобно лезвию перочинного ножа, распрямляется или сгибается. И как раз в этот момент появляется характерное шелканье, хорошо слышимое и легко определяемое при пальпации ладони над соответствующим пястно-фаланговым суставом. В момент преодоления препятствия и шелканья больной испытывает боль.

Некоторые авторы (Begonne, 1896; Schmitt, 1902) утверждают, что шелканье при сгибании пальца выражено сильнее, чем при разгибании. По-видимому, это неверно. По крайней мере, нами отмечено, что во всех без исключения случаях шелканье гораздо



отчетливее выражено при разгибании пальца, хотя он зашелкивается при сгибании. В некоторых случаях больные обращаются к врачу не из-за болей в пальце и не из-за шелканья, а потому, что вследствие частых зашелкиваний палец как бы утрачивает свою привычную сноровку, столь необходимую при выполнении работ, требующих быстрых и точных движений пальцами (швеи, сборщики, бракеры, прессовщики и т. д.).

С течением времени активное выведение зашелкнувшегося пальца из порочного положения становится все более затруднительным, а боли, испытываемые при этом больным, усиливаются. Для того, чтобы вывести зашелкнувшийся палец из порочного положения, больные вынуждены все чаще прибегать к помощи здоровой руки, однако и с ее помощью преодолевать создавшееся препятствие становится труднее и труднее. Иногда пассивное устранение зашелкивания становится возможным лишь после согревания или распаривания пальца в горячей воде. Наконец, создается такое положение, когда ни активно, ни пассивно, с помощью второй руки или с помощью врача, выпрямить или согнуть зашелкнувшийся палец не удастся, и он остается фиксированным в порочном положении (чаще всего разогнутым). Иногда, хотя и редко, больные обращаются к врачу через много месяцев после того, как палец установился в таком положении. Например, В. П. Горбунов наблюдал больного с несгибающимся пальцем через 14 месяцев, а Poulsen через 3,5 года после последнего неустраненного зашелкивания. Среди наших больных имелись такие, у которых палец около 3 месяцев после зашелкивания оставался в стойком положении разгибания.

Весьма важным симптомом зашелкивающегося пальца является постоянно отмечаемая болезненность при пальпации ладони над пястно-фаланговым суставом. В литературе (И. П. Каллистов, В. П. Горбунов) этот участок обозначается как «типичное место». Болезненность в типичном месте приобретает особенно важное значение для диагностики в тех случаях, когда зашелкивание при обследовании нечетко выражено. Пальпаторная болезненность в типичном месте становится более отчетливой, если палец находится в положении максимального разгибания.

Надавливание на палец по его оси или вытягивание за палец не вызывает болей, безболезненно также давление на пястно-фаланговые и межфаланговые суставы.

При ощупывании типичного места без особого труда удастся определить плотное образование округлой или овальной формы, диаметром до 5 мм. Такое образование мы находили у 90% больных. Интересно отметить, что если у больного имелось заболевание нескольких пальцев на одной или обеих руках, то такое образование отмечалось не на всех пальцах, хотя в остальном клиническая картина зашелкивания была одинаковой. В

настоящее время эти узловатые образования рассматриваются как веретенообразные деформации сухожилия.

Обследование больных с зашелкивающимся пальцем в разные периоды заболевания позволяет утверждать, что для него характерна фазность течения. Конечно, очень трудно указать, как долго длится та или иная фаза. Переход из одной фазы в другую зависит от многих причин и, в частности, от возраста, характера работы и т. д. На основании собственных наблюдений мы различаем три фазы клинического течения зашелкивающегося пальца.

В первой фазе больные жалуются на боли в типичном месте при быстрых и напряженных движениях пальца и при надавливании на типичное место. Зашелкивание при сгибании и разгибании пальца наступает редко, сопровождается нерезкими болями и довольно легко устраняется активным напряжением сгибателей или разгибателей. После того, как палец выведен из порочного положения, боли держатся недолго. Болезненность при пальпации типичного места отчетливо выражена, уплотнение непостоянно.

Во второй фазе зашелкивание при сгибании и разгибании пальца наступает часто, сопровождается значительными болями и обычно не устраняется активно, а только с помощью второй руки. После устранения зашелкивания боли в пальце держатся долго, часто иррадиируют. Болезненность при пальпации типичного места выражена весьма отчетливо, и опухолевидное образование легко прощупывается.

В третьей фазе зашелкивание перестает быть постоянным симптомом. Установившись после очередного зашелкивания в каком-либо положении (чаще всего в разогнутом), палец перестает сгибаться или разгибаться, и вывести его из этого положения активно или пассивно становится очень трудно. В некоторых случаях, когда терпение больного и настойчивость врача позволяют преодолеть значительное препятствие при выведении пальца из порочного положения, боли в нем держатся очень долго. Пальпаторная болезненность и уплотнение в типичном месте выражены отчетливо.

Значение установления фазы заболевания, даже при некоторой схематичности такого деления, нельзя преуменьшать, поскольку оно может послужить практическим целям и прежде всего помочь выбору наиболее рационального метода лечения.

Зашелкивающимся пальцем чаще болевают женщины (В. П. Горбунов, 1958; М. А. Элькин, 1961; М. А. Элькин и А. Д. Ли, 1968; Науск, 1923, и др.). По данным отдельных авторов, зашелкиванию чаще подвержены мужчины, но такие данные получены при обследовании профессиональных групп, в которых мужчины преобладали или состоявших из одних мужчин. Так, например, И. П. Каллистов, изучавший профессиональную патологию среди

утожильщиков и обрезальщиков, наблюдал зашелкивающийся палец только у мужчин. Среди наблюдавшихся нами 319 больных было 277 женщин (86,9%) и 42 мужчины (13,1%).

Многие авторы указывают, что зашелкивающийся палец наблюдается в различных возрастах — от детского до старческого. Л. М. Ивашко, Nauck, Poulsen, Kroh, Monberg наблюдали больных с зашелкивающимся пальцем в возрасте от нескольких месяцев до 80 лет, а по данным Necker, из 106 больных 19 были старше 60 лет, причем самому старшему было 90 лет. В. П. Горбунов отмечает, что 65% наблюдавшихся им больных были в возрасте 40—60 лет. Мы наблюдали в возрасте до 20 лет 2 больных, 21—30 лет — 27, 31—40 лет — 64, 41—50 лет — 167, 51—60 лет — 48, старше 60 лет — 11.

Пальцы правой руки заболевают значительно чаще, чем пальцы левой руки: по Necker, из 150 больных у 100 зашелкивались пальцы правой руки; по Carlier (1893), из 130 больных у 92 зашелкивались пальцы правой руки; по В. П. Горбунову, из 116 больных зашелкивание на правой руке было у 67. По нашим данным, у 210 больных зашелкивание пальцев было на правой руке, у 72 — на левой руке и у 37 — на пальцах обеих рук. На значительную частоту заболевания пальцев обеих рук обращают внимание В. П. Горбунов, В. В. Михайленко, Winterstein и др. Если заболевают пальцы на обеих руках, то у правшей, как правило, заболевают сначала пальцы правой руки, а затем на левой. У нескольких наблюдавшихся нами левшей с лигаментитом кольцевидных связок пальцев обеих рук сначала поразились пальцы левой руки.

Отдельные пальцы заболевают с неодинаковой частотой. В. И. Розов, В. П. Горбунов, В. В. Михайленко, Kroh, Winterstein и другие отмечают, что особенно часто (в 3—8 раз чаще других) заболевает I палец. Отдельные авторы (Carlier, Necker) отмечают, что чаще других заболевает III палец. Что касается частоты заболевания других пальцев, то сведения об этом также разноречивы. У 319 наших больных было зашелкивание 387 пальцев, причем отдельные пальцы страдали неодинаково часто: I палец — 227, II — 8, III — 71, IV — 63, V палец — 18. Если суммировать данные нескольких авторов, то частота заболевания отдельных пальцев представляется в следующем виде (табл. 15).

Констатируя частоту заболевания того или иного пальца, авторы, к сожалению, никогда не пытаются объяснить причину преобладания поражения отдельных пальцев, не пытаются даже связать поражение определенного пальца с особенностями испытываемой им профессиональной или бытовой травматизации. Между тем, во многих случаях особенности травматизации имеют существенное значение в возникновении и развитии зашелкивания того или иного пальца. Что касается чрезвычайно большой поражаемое™ I пальца, то она обусловлена и выпадающей на

его долю нагрузкой, и его слабой защищенностью в зоне типичного места.

Таблица 15

Частота зашелкивания отдельных пальцев

Авторы	Количество наблюдений	Пальцы				
		I	II	III	IV	V
В. П. Горбунов	206	96	13	49	31	17
В. И. Розов	47	30		13	4	
И. III. Цейхин	32	27	3	1	1	
В. В. Михайленко	843	416	27	143	189	68
Н. С. Окунь	22	18	1		1	2
И. В. Шеремет	29	7		2	4	1
Winterstein	78	49	5	12	11	1
Kladosek	341	246	3	38	46	8
Lapidus, Fenton	245	135	4	44	46	16
Rebel	107	41	12		44	10
	63	33	2	12	10	6
Fechi, BolHndjer	37	21	3	5	7	1
Nadji-Zavar	117	88	5	И	10	3
Наши наблюдения	387	227	8	71	63	18
Всего . . . . .	2554	1469	86	401	467	151
	100	56,7	3,3	15,7	18,3	5,9

## ДИФФЕРЕНЦИАЛЬНАЯ ДИАГНОСТИКА

Для установления правильного диагноза недостаточно одного, даже наиболее характерного симптома, но в то же время отсутствие этого симптома не всегда дает основание для того, чтобы отказаться от диагноза при наличии других, хотя бы и менее характерных симптомов. В частности, одно лишь шелканье пальца при отсутствии боли и пальпаторной болезненности в типичном месте не дает достаточных оснований для диагноза зашелкивающегося пальца.

Известны случаи, когда зашелкивание пальца вызывалось причинами необычными и к патогенезу стенозирующего лигаментита кольцевидной связки непричастными. Например, Peirer (1928) описал случай зашелкивания пальца при подкожном разрыве тыльного апоневроза над I межфаланговым суставом. Kroh наблюдал зашелкивание пальца при его подвывихе в межфаланговом суставе и разрыве суставной капсулы. Весьма болезненное зашелкивание пальца при залегании кусочка обломавшейся иглы в сухожильном влагалище наблюдал Pair.

Konig (1866), а вслед за ним Peiper и Winterstein указывали на то, что иногда зашелкивание пальца развивается на фоне

хронического артроза и артрита пястно-фаланговых и межфаланговых суставов. По нашим наблюдениям, сочетание таких артрозов и артритов с зашелкивающимся пальцем встречается довольно редко, причем артрозы и артриты суставов пальцев рук сами по себе хотя и могут вызывать болезненность и ограничение сгибания пальца, но не приводят к типичному зашелкиванию. При них нет такого типичного симптома, как уплотнение в типичном месте, а пальпация сустава одинаково болезненна с ладонной и с тыльной стороны. Кроме того, при артрозо-артритах в соответствующем суставе определяется болезненность при нагрузке по оси пальца, чего никогда не отмечается при зашелкивающимся пальце. Усиление болей при охлаждении присуще артрозо-артритам, но не отмечается при зашелкивающимся пальце.

### **АНАТОМИЯ СУХОЖИЛИЙ СГИБАТЕЛЕЙ ПАЛЬЦЕВ КИСТИ И ПАТОЛОГИЧЕСКАЯ АНАТОМИЯ ЗАШЕЛКИВАЮЩЕГОСЯ ПАЛЬЦА**

Сухожилия мышц общего поверхностного и глубокого сгибателя пальцев, а также сгибателя I пальца выходят через канал запястья на ладонь, где и расходятся к соответствующим пальцам. К каждому пальцу (кроме I, получающего одно сгибательное сухожилие) направляются два сухожилия поверхностного и глубокого сгибателей. Сухожилие поверхностного сгибателя пальца на уровне основной фаланги разделяется на два колена, между которыми проходит сухожилие глубокого сгибателя пальца. Проксимальнее его прохождения оба колена сухожилия поверхностного сгибателя вновь соединяются под глубоким сгибателем и прикрепляются к основанию средней фаланги. Сухожилия глубокого сгибателя прикрепляются к основанию кольцевой фаланги.

Сухожилие окружено сухожильным влагалищем, полость которого тесно прилежит к сухожилию и выстлана изнутри синовиальным листком. В полости сухожильного влагалища находится небольшое количество синовиальной жидкости. На пальцах кисти сухожильные влагалища занимают вогнутую поверхность фаланг и оканчиваются проксимально на уровне пястно-фаланговых суставов, что приблизительно соответствует ходу дистальной складки ладони.

Сухожилия внутри сухожильных влагалищ снабжаются кровью через тонкие сосуды. Крестообразные связки (*pars cruciformis vaginae fibrosae*) и кольцевидные связки (*pars annularis vaginae fibrosae*) являются фиксирующим аппаратом сухожилий и образованы из плотных волокон ладонной фасции (рис. 38).

Под ладонным апоневрозом лежит обращенная выпуклостью в сторону пальцев поверхностная ладонная артериальная дуга, образуемая конечными ветвями лучевой и локтевой артерий.

Проекция поверхностной ладонной дуги соответствует примерно середине пястных костей, несколько не доходя до проксимальной поперечной борозды. От выпуклой стороны поверхностной ладонной дуги отходят в дистальном направлении вдоль межпальцевых промежутков 3—4 общие пальцевые артерии, доходящие до межпальцевых перепонки. Здесь каждая из них делится на две собственно

пальцевые артерии, проходящие через ладонный апоневроз к передне-боковым поверхностям II—V пальцев под кожей. Глубже — под всеми сухожилиями сгибателей пальцев — располагается проецируемая еще более проксимально глубокая артериальная дуга. От глубокой артериальной дуги отходят две пальцевые артерии, идущие к обеим сторонам I пальца, и одна — к лучевой стороне II пальца.

Нервные стволы подходят к пальцам рук в виде конечных веточек срединного, лучевого и локтевого нервов. Ладонная сторона пальцев получает нервные веточки от срединного и локтевого нервов; срединный нерв снабжает I, II, III пальцы и лучевую сторону IV пальца, локтевой нерв — локтевую сторону IV пальца и V палец. Нервные веточки пальцев на ладонной поверхности располагаются преимущественно по боковым поверхностям.

Реально представлять патологоанатомические изменения при защемляющемся

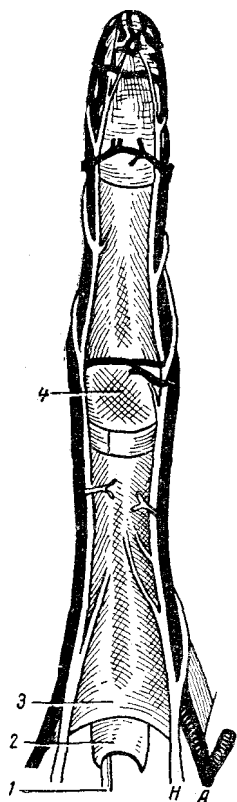


Рис. 38. Анатомические образования пальца по ладонной поверхности (схематически).

1 — сухожилие сгибателя; 2 — сухожильное влагалище; 3 — кольцевидная связка; 4 — крестовидная связка; А — собственно пальцевая ладонная артерия; Н — собственно пальцевый ладонный нерв.

пальце стали с тех пор, как его начали лечить хирургическим путем. Schnitt (1889), описывая в своей диссертации операцию, выполненную впервые при защемляющемся пальце в 1887 г., указывает, что на уровне пястно-фалангового сустава после рассечения кожи был обнаружен и рассечен «патологический соединительнотканый тяж» шириною в  $\frac{1}{5}$  см, который сдавливал сухожилие. Судя по описанию найденных на операции изменений и схемы операции, приложенной к диссертации, тяж, о котором пишет Schmitt, был не чем иным, как рубцово измененной кольцевидной связкой. Таким образом, правильно указав на механическое препятствие к сво-

бедному скольжению сухожилия, Schenborn и Schmitt не сумели сделать правильного вывода, что это препятствие обусловлено Рубцовыми изменениями в кольцевидных связках. Это сумел с достаточной убедительностью сделать И. П. Каллистов (1929). Дальнейшие наблюдения и исследования В. П. Горбунова, М. А. Элькина, Vitt и Rettig показали, что зашелкивание пальцев возникает вследствие утолщения кольцевидной связки, причем сужение сухожильного влагалища и деформация сухожилия в этом случае являются вторичными.

Значительное сходство анатомического и гистологического строения кольцевидных связок пальцев и тыльной связки запястья остаются столь же отчетливыми при сравнении патологоанатомических изменений, наступающих при лигаментитах связок запястья и кольцевидных связок пальцев. Nauck указывает, что при изучении препаратов, полученных у больного стенозирующим лигаментитом кольцевидных связок или связок запястья, устанавливается одинаковая картина. В. П. Горбунов пишет: «Если не знать заранее, по микроскопической картине почти невозможно определить, с чем имеешь дело — с кольцевидной связкой или тыльной связкой запястья как при здоровом, так и патологическом их состоянии». Изучая препараты кольцевидной связки при зашелкивающемся пальце и сравнивая их с препаратами тыльной связки при болезни де Кервена, мы убедились в том, что патологоанатомические изменения в обоих случаях чрезвычайно сходны.

В кольцевидной связке имеется очаг гиалинового перерождения, занимающий иногда до двух третей ее толщины. Остальная часть связки пронизана многочисленными капиллярами. Лежащая снаружи часть связки — богата соединительной тканью, сосуды в

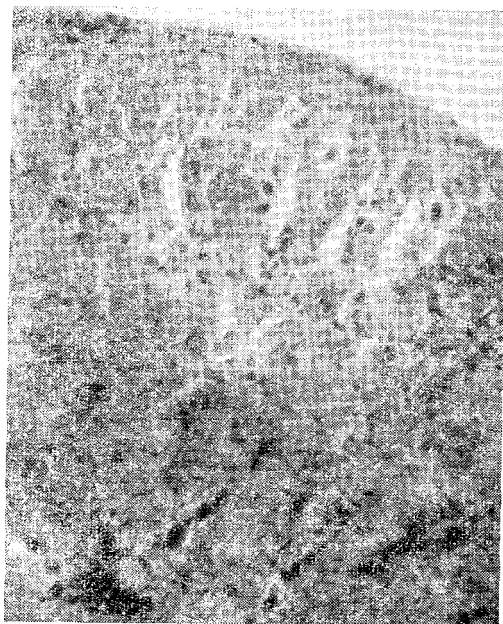


Рис. 39. Стенозирующий лигаментит кольцевидной связки у больного 40 лет (болен 4 месяца).

В верхней части среза определяется гиалиноз коллагеновых волокон и наличие хрящеподобных клеток. Внизу видны разрастания сосудов с утолщенными стенками. Окраска гематоксилином-эозином  
Микрофото- Ув. 12,5 X 20.

значительной части облитерированы и склерозированы. Вокруг сосудов видна круглоклеточная инфильтрация. Эндотелиальный покров над утолщением сухожилия гиалиново перерожден. На микрофотографии (рис. 39) видна типичная картина патологоанатомических изменений в кольцевидной связке при зашелкивающемся пальце.

Опухолевидные утолщения, определяемые у больного с зашелкивающимся пальцем в типичном месте, до последнего времени

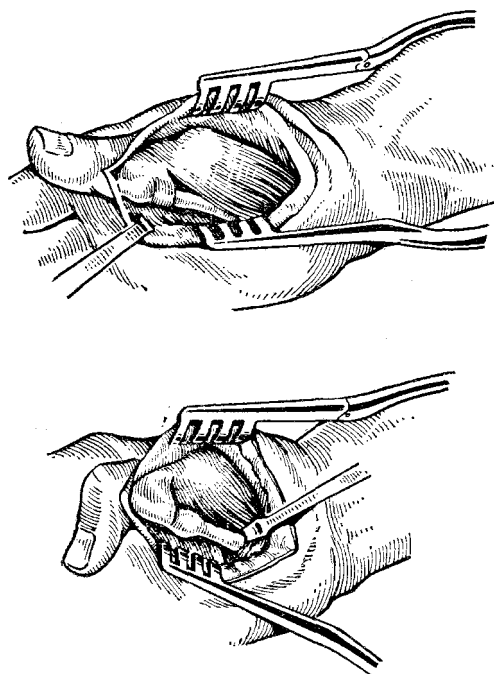


Рис. 40. Механизм зашелкивания пальца при стенозе кольцевидной связки (схематически).

считались либо новообразованиями, либо утолщениями сухожилий, возникающими вследствие постоянной травматизации (Sorrel, Benoit, 1934). В. П. Горбунов и Nauck доказали, что узелки в типичном месте, определяемые до операции, являются складками на участке, проходящем под измененной кольцевидной связкой. Схема механизма зашелкивания представлена на рис. 40.

#### ЭТИОЛОГИЯ И ПАТОГЕНЕЗ ЗАШЕЛКИВАЮЩЕГОСЯ ПАЛЬЦА

На протяжении более ста лет не ослабевал интерес к заболеванию, впервые описанному Notta, и, пожалуй, трудно назвать еще какое-нибудь заболевание, которое вызвало бы столько казуистических сообщений, заметок, статей. Blum в 1882 г. собрал из литературы описание 19 случаев зашелкивающегося пальца, через 5 лет Schmitt находит уже описание 69 случаев, Necker (1893)—121, а в 1905 г. Marchesi приводит в своем сообщении данные о 180 случаях этого заболевания. При этом следует отметить, что и в небольших сообщениях об этом заболевании, и в сводке, обобщающей значительное количество наблюдений, затрагивается вопрос о природе феномена шелканья и обсуждаются причины заболевания.

Первой была предложена теория синовиального поражения. Вначале Notta и Nelaton, а затем Felicki (1881) и Jeannin (1895) утверждали, что при зашелкивающемся пальце поражается сухожильное влагалище, в результате чего образуется пластический



синовит. Felicki прямо говорил, что «защелкивающийся палец — это результат тендовагиналита» (название, почти совпадающее с более поздним, но по существу идентичным — тендовагинит). Причиной поражения сухожильного влагалища эти авторы считали ревматическую инфекцию (мнение, которое высказывалось еще в 20-х годах нашего столетия). Что касается опухолевидного образования, прощупываемого в типичном месте, то эти авторы считали его воспалительным утолщением проксимального отдела сухожильного влагалища.

Согласно второй теории — тендогенной — в основе заболевания лежат первичные изменения в самих сухожилиях. Menzel (1874), Blum и Notta-младший (1884) утверждали, что именно деформация сухожилия приводит к нарушению свободного движения пальца. Признавая самым важным анатомическим изменением узловатое утолщение сухожилия (узловатый тендинит — *tendinitis nodosa*), Menzel допускал, что одновременно может существовать и сужение сухожильного влагалища.

Согласно третьей теории, в основе заболевания лежит мышечный спазм нервнофлекторного происхождения. Такая точка зрения, впервые высказанная Carlier (1889), была в новейшее время поддержана А. М. Верером (1934).

Четвертая теория происхождения защелкивающегося пальца предложена König (1866) и Poirier (1889). Согласно этой теории, нарушение свободного движения сухожилия обусловлено значительными изменениями в межфаланговых суставах. В дальнейшем эта теория нашла сторонников в лице Stcherbatchoff (1890) и Langenskiöld (1949). К артикулярной теории примыкает теория первичного изменения сесамовидных косточек, которые, гиперплазируясь, нарушают свободное прохождение сухожилия сгибателя на участке, сдвливаемом этими косточками (Grob, Stockmann, 1951; Sperling, 1952).

Нервнофлекторная и артикулярная теории не получили сколько-нибудь заметного распространения и не отразились на выборе метода лечения.

Если в большинстве сообщений, опубликованных до 80-х годов прошлого века, основное внимание уделяется толкованию феномена защелкивания, то с течением времени авторы все больше интересуются причинами возникновения заболевания. Все реже и реже упоминаются ревматизм и подагра, все чаще и чаще начинают появляться указания на механическое раздражение сухожильных влагалищ и сухожилий. Patti описывает два случая защелкивающегося пальца, возникших вследствие механического воздействия. Rebel сам заболел защелкиванием IV—V пальцев на обеих руках после того, как стал подолгу ездить на мотоцикле, с силой нажимая на его ручки. Schulte сообщает о быстром развитии заболевания у 14 новобранцев, вынужденных без достаточной подготовки заниматься ружейными приемами по несколько часов в день. Antegliaa описал защелкивание III пальца правой руки у

фехтовальщиков, держащих рапиру так, что ее рукоятка упиралась в основание этого пальца. Обобщая многочисленные наблюдения, Tilman (1900) считает, что зашелкивающийся палец возникает вследствие длительного давления на сухожильные влагалища, и отмечает, что этому заболеванию особенно подвержены лица, имеющие «мягкую руку» и занимающиеся тяжелой работой.

С конца прошлого века начинают появляться сообщения, в которых подчеркивается значение профессиональных факторов в развитии зашелкивающегося пальца. Charpentier (1884), описывая случаи «пружинящего пальца» у рабочего, занимающегося изготовлением веревок, утверждает, что в данном случае имеется профессиональное заболевание, обусловленное постоянным раздражением сухожильного аппарата. Dupley (1896) наблюдал зашелкивание I пальца правой руки у продащицы рыбы, много работавшей ножом, и отметил, что в этом случае заболевание вызвано профессиональной нагрузкой. Necker считал, что в значительном числе случаев заболевание является бесспорно профессиональным. Перечисляя различные факторы, могущие вызвать зашелкивание пальцев, Marchesi особо выделяет работу с согнутыми пальцами руки, так как при этом положение из-за стаза крови и лимфы при одновременном раздражении механическими факторами утолщаются сухожильные влагалища и сухожилия. Helvig утверждал, что причиной заболевания чаще всего является длительная местная травматизация, обычно связанная с особенностями профессии. На значительную роль профессии в возникновении этого заболевания указывают Wintestein, Балчев (1960), Матев (1956), Focke (1950).

В отечественной литературе профессиональным фактором в развитии зашелкивающегося пальца уделено много внимания. А. Я. Шнее (1924) впервые в русской литературе приводит указание на профессиональный фактор «пружинящего пальца». Д. С. Губер-Гриц (1935) в работе «О феномене пружинящего пальца в условиях труда» подробно разбирает заболевание III—V пальцев правой руки у закройщика, который 25 лет работал ножницами и заболел лишь после того, как стал раскраивать заготовки электроножом, управление которым требовало больших усилий правой руки и, в частности, крепкого сжимания ручки ножа при перемещении аппарата. Интересно отметить, что в этом случае болезнь стала развиваться уже через 10 дней после перехода на новую форму работы. Оценивая все обстоятельства, автор совершенно правильно указывает, что в данном случае заболевание следует признать профессиональным. М. И. Куслик (1931) наблюдал «шелкающий палец» у ткачихи и сапожника и считал, что в обоих случаях заболевание было профессиональным и возникло под влиянием травматизации. В. П. Горбунов указывает, что «несравненно большую роль в возникновении заболевания играет хроническая травма, связанная с длительными однообразными, часто повторяющимися

движениями 6 кисти и пальцев, зависящими от характера выполняемой работы».

Специальных исследований о зашелкивающемся пальце в определенных профессиональных группах немного. И. П. Каллистов (1929) при обследовании лампасниц обувной фабрики установил, что среди них распространены различные заболевания рук (миалгии предплечья, хронические тендовагиниты, деформации ногтевых фаланг и т. д.) и в том числе зашелкивающийся палец, который, по мнению автора, обусловлен особенностями работы лампасниц, пришивающих обыкновенной толстой иглой и льняными нитками кожаный задник (лампас) к фетру ботинок. Особая трудность при выполнении этой операции заключается в том, что фетр ботика нельзя прошивать насквозь, а нужно захватывать иглой только половину толщины фетра. Чтобы добиться этого, приходится прокол иглой вести очень полого, вследствие чего игла в коже лампаса проходит не вертикально, а косо. Туго идущую иглу приходится продергивать с помощью маленьких плоскогубцев, что неизбежно связано с большим давлением на пальцы правой руки. Большая работа, проведенная И. П. Каллистовым в 1929—1930 гг., была посвящена изучению хирургической патологии среди утюжильщиков и обрезальщиков. Из 322 утюжильщиков 25 (7,8%) и из 44 обрезальщиков 4 (9%) болели зашелкивающимся пальцем, причем во всех без исключения случаях поражались III—IV пальцы правой руки, что объясняется максимальным надавливанием именно на эти пальцы при работе с утюгом и ножницами.

А. М. Вегер (1934) обследовал 190 электросварщиков, большинство которых было в возрасте до 30 лет. У 9 из них установлено зашелкивание первых пальцев правой руки вследствие крепкого сжимания держака во время работы.

Подавляющее большинство обследованных нами больных (85%) относилось к работающим в профессиях, для которых характерна постоянная и длительная травматизация ладони. Среди них особенно часто встречались полировщики, электросварщики, штамповщики, обрубщики, утюжильщики, слесари, сколотчики, ровнильщики, упаковщики и др.

В некоторых случаях связь между заболеванием и характером работы устанавливается без особых затруднений.

На одном из заводов несколько десятков молодых работников обрезали ножницами пластинки слюды по определенному шаблону. В зависимости от толщины слюды одновременно обрезались 5—6 сложенных вместе пластинок. Среди обрезчиц слюды на протяжении многих лет не было ни одного случая зашелкивания пальцев, но на протяжении двух недель заболели четыре работницы, у которых отчетливо выражено зашелкивание I, III и IV пальцев правой руки. Заболевшими оказались обрезчицы слюды со стажем работы не более пяти месяцев. Анализ причин заболевания этих работниц показал, что они, нарушая инструкцию, обрезали одно-

временно не 5—6, а 8—9 сложенных вместе пластинок, что требовало очень большого нажима на кольца больших ножниц именно этих пальцев. После временного перевода заболевших на работу, не требовавшую давления на ладонь, и энергичного лечения все эти работницы поправились, а строгое соблюдение правил и норм обрезки слюды и обкладка колец ножниц резиной привели к ликвидации вспышки заболевания.

Многочисленные наблюдения убеждают в том, что в большинстве случаев стенозирующий лигаментит кольцевидных связок возникает вследствие хронической травматизации, приводящей к воспалительно-дистрофическим изменениям, соединительнотканному перерождению и рубцеванию связки. В некоторых случаях, помимо травматизации, существуют какие-то другие причины заболевания, но высказаться о них с достаточной определенностью мы не можем.

### ЛЕЧЕНИЕ ЗАЩЕЛКИВАЮЩЕГОСЯ ПАЛЬЦА

**Консервативное лечение.** Лечение больного с защелкивающимся пальцем лишь в очень редких случаях начинается в самом начале заболевания. Непостоянные и в начале заболевания несильные боли в типичном месте, а также редко возникающее и легко устранимое защелкивание обычно рассматриваются больными как явление случайное и не заслуживающее особого внимания. Здесь многое, конечно, зависит и от терпения больного, и от того, насколько быстро заболевание начинает сказываться на его трудоспособности.

Лечение следует начинать с освобождения больного от работы, которая у подавляющего большинства больных сопряжена с неизбежной травматизацией типичных мест ладони. На практике это условие соблюдается очень редко, и тем самым лечение заранее обрекается на безуспешность. Уже в самом начале лечения необходима иммобилизация заболевшего пальца в физиологическом положении (т. е. в положении сгибания) на хорошо от моделированном гипсовом лонгетте. К сожалению, до настоящего времени нередко приходится видеть больных, которым иммобилизация пальца проведена на картонке или дощечке (в поликлиниках для этого особенно охотно используют шпатель), причем на этих импровизированных шинах палец фиксируется в положении максимального разгибания, очень невыгодном и плохо переносимом.

В начале лечения иммобилизацию следует сочетать с горячими ваннами для кисти, грелками (Begonne, Heilborn и др.). Сами больные отмечают, что в начале заболевания, когда палец трудно разогнуть, «верным средством» была горячая вода или горячая батарея парового отопления. Однако опыт показывает, что ограничиваться одними тепловыми процедурами не следует даже в самом начале заболевания. Необходимо применить и более энергичные

средства — парафин, озокерит, грязи, диатермию, облучение кварцевой лампой. Многим больным такое лечение приносит значительное облегчение, выражающееся в уменьшении болей, более свободном сгибании и разгибании пальцев, но лишь очень немногим больным удается полностью избавиться от этого заболевания. Возвращение на постоянную работу часто и довольно скоро приводит к рецидиву, а повторный курс лечения дает еще менее утешительный результат. Нередко консервативное лечение затягивается надолго, хотя сколько-нибудь заметного эффекта не отмечается.

Carlier, собравший сведения о результатах лечения 85 больных, отмечает, что у 51 наступило выздоровление, у 17 — отмечено улучшение и у 17 — все осталось по-прежнему. Schmitt считал, что рассчитывать на благоприятный исход консервативного лечения можно лишь в тех случаях, когда оно начинается не позже, чем через три месяца после начала заболевания; в более поздние сроки такое лечение приносит выздоровление не больше чем одному из трех больных. И. П. Каллистов применял в начальных стадиях заболевания горячие ванны, ионофорез новокаина, массаж, ультрафиолетовое облучение и диатермию у 25 больных, но только у 5 из них добился выздоровления.

Следует отметить, что некоторые авторы оценивают результат лечения по субъективным ощущениям больного, но не учитывают трудоспособности — наиболее объективного и существенного критерия.

Из наблюдавшихся нами 319 больных 75 лечились консервативно — тепловыми процедурами, парафином, озокеритом, инъекциями новокаина и гидрокортизона под кольцевидную связку. Следует отметить, что таксе лечение проводилось больным с давностью заболевания до трех месяцев, причем средний срок пребывания больного на больничном листе равнялся 27 дням, а 62 из этих 75 больных, кроме лечения по больничному листу, имели временные (от двух недель до одного месяца) переводы на работу, при выполнении которой исключалась травматизация ладони и не требовалось быстрых и напряженных движений пальцами. Даже при таком продолжительном лечении результаты оказались весьма скромными — из 75 больных 29 не смогли остаться на своей постоянной работе, а у 15 из 46 оставшихся на своей работе отмечались на протяжении года после лечения рецидивы, из-за которых приходилось снова длительно лечиться.

Для лечения зашелкивающегося пальца недавно стали применять инъекции гидрокортизона под кольцевидную связку (Schnohr, Anger, Hahn-Peterson, 1958; Wu Tsu-Jao, Li Hung-Ju, Chon Kung-Wan, 1958; М. А. Элькин, 1964; Ю. М. Милитарев, 1965; П. Г. Швальб, 1966; Л. И. Таирова, 1967; В. Н. Блохин и В. Ф. Михайленко, 1968; Т. Е. Гниларыбов и Н. Н. Гришин, 1968). На основании собственных наблюдений мы можем констатировать, что инъекции под кольцевидную связку 0,5% раствора новокаина

(2—3 мл), 12—25 мг гидрокортизона и пенициллина (50 000 МЕ) оказываются эффективными только в случаях, когда заболевание в первой фазе, от его начала прошло не более 6—8 недель. В более поздние сроки, когда клинически определяется вторая фаза, нам не удавалось получить стойкого выздоровления. В. Н. Блохин и В. В. Михайленко лечили этим методом 186 больных (2 инъекции в неделю на протяжении 3—4 недель) и получили хороший непосредственный результат у 94% больных, но через некоторое время у 20,4% возник рецидив. Непременным условием лечения авторы считают освобождение больного от работы на период лечения.

Инъекции гидрокортизона под кольцевидную связку весьма болезненны, и мы рекомендуем проводить их не более 3 раз с интервалом в 2—3 дня. Учитывая нередкую загрязненность кисти и ороговелость ее в типичных местах ладони, мы настоятельно рекомендуем одновременно с новокаином и гидрокортизоном вводить 50 000 МЕ пенициллина. Несоблюдение этого правила может привести к тяжелым последствиям. Мы наблюдали больную со стенозирующим лигаментитом III и IV пальцев, у которой после второй инъекции гидрокортизона (без добавления пенициллина) развилась глубокая флегмона кисти, закончившаяся стойкой контрактурой IV пальца. Такого же рода осложнения наблюдали В. Н. Блохин и В. В. Михайленко.

Опыт показывает, что, несмотря на небольшую эффективность, консервативное лечение зашелкивающегося пальца очень часто проводится неоправданно долго. В связи с этим возникает вопрос — чем должен руководствоваться врач, выбирая консервативный метод лечения, и как долго следует его проводить. Здесь, как и в каждом вопросе, связанном с лечением, не может быть трафарета и догмы, но, очевидно, должна быть выработана определенная тактика. Мы уже отмечали, что рассчитывать на эффективность консервативного лечения можно в первой фазе заболевания, особенно в начале ее, когда еще возможна ликвидация отека и обратимы пластические процессы в кольцевидной связке. Инъекции гидрокортизона, иммобилизация и устранение травматизации кисти способны привести к выздоровлению. В начальных периодах второй фазы заболевания принцип лечения остается тем же, но надежд на выздоровление уже меньше. Консервативное лечение больных в выраженной второй и третьей фазе совершенно бесперспективно. Если консервативное лечение оказывается неэффективным или неоправданным, единственно перспективным методом лечения остается операция, и откладывать ее нет смысла, тем более, что мы располагаем операцией, легко выполнимой, нетравматичной и высокоэффективной.

Хирургическое лечение. Неудовлетворительные результаты консервативного лечения зашелкивающегося пальца давно побуждали хирургов прибегать к операции. Первая операция при этом

заболевании была сделана Шенборном в 1887 г. под эфирным наркозом — разрез на ладони длиной 4 см по ходу III пальца левой руки. На уровне пястно-фалангового сустава «рассечен патологический соединительнотканый тяж шириной  $\frac{1}{3}$  см, сдавливающий сухожилие. Назавтра движения оперированного пальца полностью восстановились». Оценивая результаты этой операции, Schmitt отмечает: «Этот случай интересен не столько из-за счастливого результата, сколько потому, что операция сделала возможным впервые по-настоящему ознакомиться с сущностью зашелкивания». Мы уже отметили, что ни автор операции, ни ее исполнитель не смогли распознать в «патологическом тяже» рубцово измененную кольцевидную связку.

Успешный исход первой операции содействовал тому, что хирургическое лечение зашелкивающегося пальца стало довольно быстро распространяться. К 1893 г. Necker собрал сведения о 10 операциях, Marches (1905) располагал сведениями о 46 операциях, а Poulsen (1911) — о 64. Сравнивая результаты консервативного и хирургического лечения, Marches! утверждал, что прогноз этого страдания может улучшиться только при более частом применении хирургического лечения. На высокую эффективность хирургического лечения указывают В. И. Розов, Hadji-Zavar, Lapidus и Fenton и др.

До последнего времени нет единодушия в определении того, что должно быть устранено при операции: стеноз сухожильного влагалища, деформация сухожилия, то и другое или стеноз кольцевидной связки. Совершенно очевидно, что коррекция сухожилия и иссечение или рассечение на большом протяжении сухожильного влагалища делают операцию продолжительным и совсем не легким вмешательством, вряд ли уместным в условиях амбулатории. Между тем, такого рода рекомендации приводятся в изданиях, рассчитанных на широкие круги хирургов. А. Ф. Бердяев в своей «Хирургии амбулаторного врача» (1949) пишет: «Хронические опухолевидные утолщения устраняются только операцией, состоящей во вскрытии влагалища и срезывании утолщений с последующим швом влагалища». В «Справочнике хирурга» (т. 2, стр. 266—267), изданном в 1961 г., А. Н. Великорецкий предлагает «рассечение влагалища или раскрытие влагалища, срезывание утолщения сухожилия с последующим швом влагалища». Буквально то же самое предлагает делать при зашелкивающемся пальце Wachs (1961).

Baunian еще в 1911 г. высказался против каких-либо манипуляций на сухожилии, считая его деформацию вторичной, и предлагал ограничиваться одним только рассечением сухожильного влагалища. Такую же точку зрения по этому вопросу высказывали Hauck, Kjöb, Winterstein и др.

Для правильного понимания сущности заболевания и выбора наиболее рационального метода операции большое значение име-

ла работа И. П. Каллистова, который пришел к выводам, что: 1) при операции следует ликвидировать странгуляцию, вызванную кольцевидной связкой; 2) веретенообразное утолщение сухожилия не требует коррекции. Иссечение кольцевидной связки И. П. Каллистов считает ошибкой, поскольку связка является желобом, в котором, не отклоняясь в стороны, скользит при движениях сухожилия. К таким же выводам пришел впоследствии В. П. Горбунов (1956).

Помимо трудностей, связанных со вскрытием сухожильного влагалища и с манипуляциями по коррекции деформированного сухожилия, такие операции требуют больших разрезов на тех местах ладони, где последующее образование большого, плотного, болезненного рубца надолго лишает больного трудоспособности. Уже Smitt, описывая первую операцию по поводу зашелкивающегося пальца, отметил, что разрез кожи был длиной 4 см. На неизбежность больших размеров обращают внимание А. Я. Шнее, М. И. Куслик, И. П. Каллистов и др.

И. П. Каллистов впервые обратил внимание на то, что в некоторых случаях ликвидация зашелкивания не означает выздоровления больного, который из-за рубцов, спаянных с подлежащими тканями, не может продолжать работу, связанную с давлением на ладонь. В. П. Горбунов также отмечает, что нередко длительная утрата трудоспособности после операции обусловлена болями в послеоперационном рубце. Кроме того, рубцы на ладони долго остаются чувствительными к давлению и трению. Эти обстоятельства в незначительной степени дискредитировали хирургическое лечение зашелкивающегося пальца и, конечно, не способствовали его распространению.

Весьма поучительным в этом отношении является следующее наблюдение.

Ф-р Я-, 37 лет, пианист, ведущий преподавание и часто выступающий с концертами, болен около двух лет. После ушиба правой ладони стал зашелкиваться III палец, из-за чего был вынужден прекратить концертную деятельность и ограничиться преподаванием, которое тоже стало затруднительным. Длительное и энергичное лечение парафином, грязями, новокаиновыми блокадами безрезультатно (гидрокортизона в те годы не было). Отчетливо выражена 2-я фаза. Операция. Под местной анестезией разрезом около 4 см обнажена утолщенная и очень плотная кольцевидная связка, которая рассечена. Полоска связки шириной 3 мм иссечена. Сухожильное влагалище не изменено, сухожилие на ограниченном участке веретенообразно утолщено. Рана зашита. Заживление первичным натяжением. Гистологическое исследование иссеченного участка кольцевидной связки показало, что она построена по типу апоневротической ткани. В некоторых местах волокна связки гиалинизированы, местами видны хрящевые клетки, включения солей извести диффузно пропитывают волокна связки (проф. П. В. Сиповский). В послеоперационном периоде развился большой плотный гипертрофический рубец. Сгибание и разгибание пальца ограничены и болезненны. Играть на рояле очень трудно. Понадобилось несколько лет упорного лечения, прежде чем движения в палице полностью восстановились, болезненность в рубце прошла, и он смог вернуться к концертной деятельности.

Неудовлетворительные исходы операции вследствие больших и болезненных рубцов побудили некоторых хирургов прибегнуть к нескольким необычным доступам и разрезам. Например, Compere (1939) применил у больного, страдавшего за-



шелкиванием обоих первых пальцев, разрезы по наружной поверхности I пальца, которые начинались от основания концевой фаланги и доходили до середины первой метакарпальной кости. Из этого разреза рассекалось сухожильное влагалище, и устранялась деформация сухожилия. После такой операции, применимой только при зашелкивании I пальца, также образуются обширные рубцы

Таким образом, большие разрезы, необходимые для доступа к кольцевидным связкам, и болезненные послеоперационные рубцы в немалой степени обесценивают результаты операции, цель которой заключается не только в том, чтобы восстановить свободное сгибание и разгибание пальца, но и не нарушить при этом других функций кисти. Недостатки больших разрезов, неизбежных при открытом доступе к кольцевидным связкам, отмечены нами при изучении отдаленных результатов операции у 72 больных (14 мужчин и 58 женщин). У 46 из них было зашелкивание пальцев правой руки, у 21 — пальцев левой руки, у 5 зашелкивались пальцы обеих рук. У этих 72 больных оперированы 83 пальца (I—56, II—1, III—12, IV—13, V—1). Произведены операции: рассечение сухожильного влагалища — 12, рассечение и иссечение сухожильного влагалища—24, рассечение сухожильного влагалища и коррекция сухожилия — 9, рассечение кольцевидной связки — 38. Производились, как правило, продольные разрезы кожи от 2,5 до 4 см и только при одновременном заболевании нескольких пальцев на одной руке разрез был поперечным; у 4 больных сделан разрез по Compere. Все эти больные оперированы в стационаре, где находились от 3 до 18 дней (в среднем 9,8 дней).

У 3 больных рана нагноилась, у 9 образовались гипертрофические болезненные послеоперационные рубцы, из-за которых резко ограничилась трудоспособность. В некоторых случаях, помимо болезненного рубца, отмечалось ограничение сгибания и разгибания пальца.

Таким образом, даже такое минимальное по объему вмешательство, как рассечение кольцевидной связки, таит в себе немало опасностей, если выполняется из большого разреза. Для того чтобы сделать эту операцию безупречной, следовало отказаться от больших разрезов. Это оказалось возможным при закрытом доступе к кольцевидной связке из прокола-разреза, которую мы назвали закрытой, или подкожной, лигаментотомией.

Закрытая, или подкожная, лигаментотомия сделана нами 172 больным на 208 пальцах. После обработки операционного поля проводится местная инфильтрационная анестезия 1 или 2% раствором новокаина (3—4 мл), который вводится одним уколом над головкой соответствующей пястной кости сначала под кожу, а затем под кольцевидную связку, прохождение которой легко распознается по ее плотности. После 3—4-минутного выжидания ощупыванием определяется головка пястной кости, и над ней строго по средней линии пальца прокалывается узким скальпелем кожа, а затем, на глубине 5—6 мм, осторожными штриховыми движениями рассе-

кается кольцевидная связка (рис. 41). Прохождение кольцевидной связки распознается по ее большой, нередко хрящевой, плотности. Полнота рассечения кольцевидной связки определяется двумя путями. Во-первых, при сгибании и разгибании пальца исчезает ощущение сопротивления, которое испытывали больной и врач, пальпирующий типичное место ладони. Во-вторых, больной начинает свободно, не испытывая никакой помехи, сгибать и разгибать палец. Такую проверку необходимо делать несколько раз с небольшими перерывами.

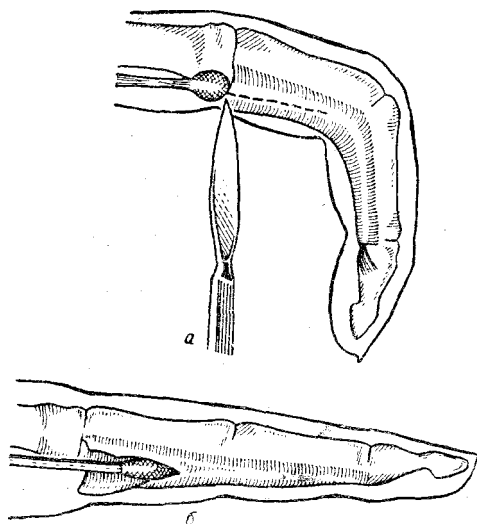


Рис. 41 Подкожное рассечение кольцевидной связки (схематически).

Объяснение в тексте.

На рану, размеры которой не более 6—7 мм, швы не накладываются. Операция заканчивается наложением на рану небольшой марлево-ватной повязки.

Иммобилизацию пальца проводить не следует. Наоборот, мы настоятельно рекомендуем своим больным сразу же после операции начинать активные движения пальцами. Через 6—7 дней после операции повязка снимается. К этому времени рана заживает едва заметным линейным рубцом, малоболезненным при надавливании на него. Боли в послеоперационном рубце прекращаются уже через

3—4 дня после операции, но надавливание на него вызывает болезненность еще 3—4 недели.

Закрытую лигаментотомию можно выполнять обычным скальпелем, но лучше всего для этого подходит остроконечный узкий глазной скальпель, которым мы и выполнили большинство операций. Для подкожной лигаментотомии предложены специальные лигаментотомы (Lorthioir, 1957; Л. Д. Ли, 1962), но особой нужды в них нет.

Хирургу, приступающему к закрытой лигаментотомии, следует быть готовым к тому, чтобы в случае необходимости перейти на большой разрез. Необходимость в большом разрезе может возникнуть при редко встречающихся вариантах строения кольцевидной связки, более широкой, чем обычно. Известны также случаи, когда, кроме кольцевидной связки, имеются дополнительные тяжи, расположенные проксимальнее или дистальнее типичного места (В. П. Горбунов). В таких случаях свободное скольжение

сухожилий возможно только после пересечения кольцевидной связки и дополнительных тяжей.

Закрытая лигаментотомия произведена нами 172 больным, у которых рассечено 208 кольцевидных связок. В 117 случаях рассекалась кольцевидная связка I пальца. Все эти больные до операции лечились различными консервативными методами, включая инъекции гидрокортизона. Каких-либо осложнений после операции мы не отметили, и выздоровление наступало через 2—3 недели после операции. Оперированные нами больные (в подавляющем большинстве работающие с большим нажимом на ладонь —

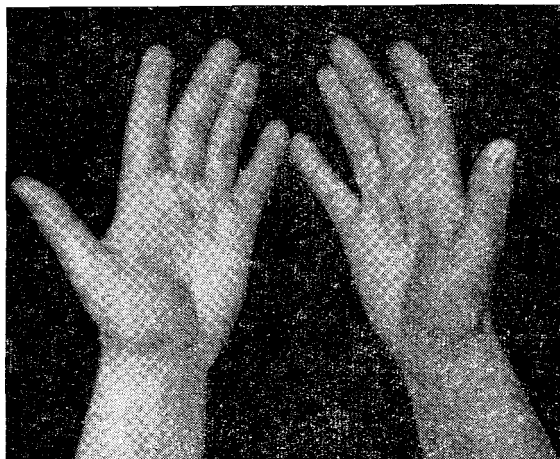


Рис. 42. Рубцы после открытой (справа) и закрытой (слева) лигаментотомии.

обрубщики, столяры, электросварщики, утюжилщики, штамповщики и т. д.) после операции возвращались на свою постоянную работу.

При зашелкивании нескольких пальцев кольцевидные связки каждого из них рассекались из отдельного разреза. В случаях, когда заболевали пальцы обеих рук, операция производилась сначала на одной, а через 2—3 недели — на второй.

Преимущество закрытой лигаментотомии особенно заметно, если у одного и того же больного операции выполнялись открытым и закрытым способом.

3-ва, 37 лет, формовщица с 4-летним стажем. В 1958 г. по поводу зашелкивания III пальца правой руки оперирована в стационаре, где находилась 2 недели. Рассечена кольцевидная связка из открытого доступа. После выписки из больницы 4 недели лечилась амбулаторно из-за болей в послеоперационном рубце. Через несколько лет стал зашелкиваться III палец левой руки. Парафинотерапия, новокаиновые блокады и инъекции гидрокортизона не дают замет-

ного улучшения. При обследовании: на правой ладони по ходу III пальца плотный и болезненный при надавливании рубец длиной 4,5 см. Движения пальца свободны, но при его максимальном сгибании в рубце появляется боль. Отчетливо выраженная 2-я фаза зашелкивания III пальца левой руки. Амбулаторно сделана закрытая лигаментотомия. Повязка снята через 7 дней. Через 20 дней после операции приступила к работе по специальности. Наблюдалась на протяжении года. Жалоб нет (рис. 42).

Закрытую лигаментотомию по нашему методу успешно применили Ф. У. Кулахмедова, И. Ш. Цейхин, Н. С. Окунь и Н. М. Чухнова, И. В. Шермет и С. Я. Куперштейн у 96 больных, которые через 7—18 дней выписывались на работу и на протяжении года не предъявляли жалоб.

Доступность, очень небольшая травматичность и полная радикальность подкожного рассечения кольцевидных связок делают это вмешательство операцией выбора. Надо полагать, что эта операция получит распространение, и своевременное ее применение избавит многих больных от неоправданно долгого консервативного лечения и длительной нетрудоспособности.

### ЭКСПЕРТИЗА ТРУДОСПОСОБНОСТИ

В первой 'фазе заболевания, когда зашелкивание пальца наступает относительно редко и устраняется активно без особого труда, когда при пальпации типичного места определяется не-резкая болезненность, а узелка может и не быть, необходимо консервативное лечение с освобождением больного от работы на 3—4 недели и последующий перевод на работу, не связанную с давлением на ладонь (до 4—6 недель).

Во второй фазе заболевания особенно понижается трудоспособность больных, которым приходится производить часто сгибание и разгибание пальцев; в меньшей степени страдает трудоспособность рабочих, пальцы которых надолго принимают фиксированное положение (при работе молотком, топором и т. д.). В этой фазе не следует ожидать многого от консервативного лечения, и больных нужно оперировать.

В третьей фазе добиться выздоровления можно только операцией, и безуспешность консервативного лечения, каким бы продолжительным оно ни было, не может служить основанием для направления больного на ВТЭК.

Только не устраненный операцией стеноз или большие болезненные послеоперационные рубцы могут служить основанием для направления больного на ВТЭК с целью временного перевода его на инвалидность с последующей переквалификацией.

На основании собственного опыта мы утверждаем, что правильное лечение больных с зашелкивающимися пальцами практически исключает возможность в стойкой утраты трудоспособности любой профессии.

## МИОЗИТЫ

Из всех заболеваний рук от перенапряжения наименее изучены заболевания мышц. Причиной этого является, конечно, не редкость миозитов, а некоторые другие обстоятельства и среди них, по-видимому, то «промежуточное» положение, которое они занимают в представлении невропатологов и хирургов, охотно уступающих таких больных друг другу. Чрезвычайно важно и то, что прижизненной верификации клинического диагноза заболеваний мышц патологоанатомическим исследованием не существует, и это в немалой степени способствует существующей неопределенности в наших представлениях о сущности патогенеза заболевания и особенностях его форм. Отсюда и значительная терминологическая пестрота, демонстрирующая не столько сложность вопроса, сколько нашу неуверенность. Следует отметить и бедность литературы по вопросам миопатологии, в особенности профессиональной.

Поиски рациональной терминологии для обозначения профессиональных заболеваний мышц продолжаются, но мы не можем сказать, что в этом деле достигнуты заметные успехи. В предлагаемых классификациях заболеваний мышц нет достаточной четкости и ясности, необходимой для практической работы врача. Приведем только два примера. А. А. Кеворкян (1955) выделил четыре формы заболеваний мышц: 1) миалгии (миозиты); 2) миофасцикулиты; 3) миоваскулиты; 4) миофиброзиты. Не касаясь обоснованности такого деления с точки зрения патологоанатомических особенностей, можно утверждать, что в плане клиническом проводить подобную дифференциацию явно невозможно. Н. Г. Мазунина (1969) объединяет, без всяких для того оснований, в одно целое заболевания мышц и «тканей опорно-двигательного аппарата» и всю эту группу страданий разделяет на 3 вида: а) миопатозы (миалгии); б) миофасциты (миозиты); в) фибромиофасциты (фибромиозиты, миофиброзиты). Словно не замечая того, насколько трудно и даже невозможно дифференцировать «миофасцит» от «фибромиофасцита», Г. Н. Мазунина сама объединяет их в одну группу в таблице, следующей сразу же за приведенной ею классификацией.

Мы полагаем, что не следует усложнять терминологии и классификации. С клиническим (и, по-видимому, патологоанатомическим) течением профессиональных заболеваний мышц от перенапряжения отлично согласуется последовательность миалгия — миозит — фибромиозит, причем имеются в виду не отдельные нозологические формы, а этапы, или фазы, одного и того же заболевания, по традиции называемого миозитом. Все дело в том, что первая фаза — миалгия — представляется преимущественно функциональной и вполне обратимой, вторая фаза — миозит — более стойкой, со значительными морфологическими изменениями

в мышце и, наконец, третья фаза — фибромиозит — чрезвычайно стойкой, с далеко зашедшими и обширными соединительнотканными изменениями в пораженной мышце или группе мышц. При всем несовершенстве такой классификации она имеет одно несомненное достоинство — реальность дифференциации на основании клинической картины, ее пригодность для диагностики и экспертизы трудоспособности.

Патогенез профессиональных заболеваний мышц (профессиональных миозитов) мало изучен, и в настоящее время, как справедливо указывает Г. Н. Мазунина, можно лишь наметить направление для рабочей гипотезы.

Основные представления о патогенезе профессиональных миозитов сводятся к следующему.

Некоторые авторы склонны объяснять возникновение изменений в мышцах нарушениями во всем нервно-мышечном аппарате — от коры головного мозга до мышечного волокна (В. К. Хорошко, 1927). Другие авторы связывают их с поражением периферических нервных окончаний (О. Н. Беликова, Г. Г. Смыслов, 1926). Есть авторы, которые считают главной причиной таких миозитов утомление, протекающее, как показали Schade и К. Геблер, с накоплением продуктов обмена в мышцах, изменением их коллоидального состава и нарушением кровообращения (О. М. Вильчур, 1939; Л. Н. Лауцевичус, 1950).

Э. А. Дрогичина и Г. Н. Мазунина (1957) высказали предположение, что напряженная мышечная работа, вызывая функциональные изменения в состоянии нервно-мышечного аппарата, сопровождается сложной цепью взаимосвязанных реакций в различных отделах нервной системы и организма в целом. Эти реакции в значительной степени носят охранительный характер. Г. Н. Мазунина (1969) считает, что в возникновении патологических изменений в мышцах играют первичную роль какие-то периферические механизмы.

Несмотря на большую распространенность профессиональных заболеваний мышц от перенапряжения, можно указать только на небольшое количество описаний этих заболеваний в различных профессиональных группах. Среди них следует назвать солидную работу И. П. Каллистова (1930), который обследовал 322 утюжильщика и нашел у 75% из них болезненность мышц плечевого пояса и рук. При этом у 18% имелись объективные изменения в мышцах (припухлость, напряженность, плотные болезненные узлы величиной от просыаного зерна до горошины или же небольшие малобольезненные уплотнения, напоминающие небольшие рубцы на месте фибриллярных разрывов). Изменения мышц у машинисток пишущих машин описал Б. Е. Серебряник (1929), у картонажниц — Н. Ф. Окунева (1930). Заболевания мышц у музыкантов описали С. Л. Тимофеев (1927), В. С. Марсова (1935), Г. Н. Мазунина (1959), у обувщиков — Г. Д. Аронович (1926), у полиров-

щиц мебельных фабрик — Н. П. Бределе (1956), у доярок — Э. А. Дрогичина и Г. Н. Мазунина (1957), у формовщиков и операторов счетно-аналитических машин — Г. Н. Мазунина (1958, 1961), у рабочих мебельной промышленности — В. Г. Артамонова и А. В. Тарасова (1963), у продавцов мяса — Е. Ф. Козловская (1963), у мясообвалыщиков — А. Б. Маевский, у алмазчиков, шайбочников и граверов, обрабатывающих художественное стекло, — Н. М. Эсаиашвили, у подростков-мясообвалыщиков и вязальщиков колбас — А. С. Полячек (1968), у рабочих кирпичных заводов — А. М. Микулинский с соавт. (1969), Crauford и Podgorski (1953), у рабочих целлюлозных фабрик, лесообрабатывающих и металлообрабатывающих заводов — Hiltanen с соавт. (1956).

Одной из весьма существенных особенностей профессиональных заболеваний мышц верхних конечностей является чрезвычайно частое сочетание их с целым рядом других заболеваний периферической нервной системы, суставов, связок, апофизов и параартикулярных тканей. Это обстоятельство в значительной степени затрудняет диагностику и лечение миозитов, заставляет относить миозиты к заболеваниям сопутствующим, лишенным самостоятельного значения. Так, например, Г. Н. Мазунина, анализируя 591 наблюдение различных профессиональных заболеваний мышц (согласно принятой ею терминологии — миалгии, миофасциты, фибромиофасциты, вегетомиофасциты, невромиофасциты и т. д.) верхних конечностей, отмечает, что только в 143 случаях (24,2%) имело место заболевание одних только мышц без сочетания с другими заболеваниями. Б. Е. Серебряник при обследовании машинисток пишущих машин у 67 из них установил профессиональные заболевания рук, протекающих по типу нейромиозитов, часть которых к тому же сочеталась с болезненными изменениями в суставах и связочном аппарате рук. А. Б. Маевский при обследовании 258 мясообвалыщиков и мясожиловщиков у 57 из них (22%) обнаружил миозиты рук, сочетавшиеся с полиневритами. Л. В. Донская, А. Г. Коган и М. А. Элькин (1969) при обследовании 69 изолировщиц электромашиностроительной промышленности выявили у 25 из них миозит предплечий, причем у 18 миозит сочетался с выраженным вегетативным полиневритом верхних конечностей. М. А. Элькин и Л. Н. Грацианская (1963), анализируя 100 случаев профессиональных миозитов рук, отметили, что у 14 больных миозит сочетался с плече-лопаточным периартритом, у 9 — с эпикондилитом плеча, у 3 — со стилоидитом.

Нередко при обследовании некоторых профессиональных групп с различным профессиональным напряжением рук мы обнаруживали заболевания мышц, но в значительной части случаев они сочетались с другими заболеваниями рук (эпикондилит плеча, плече-лопаточный периартрит, стенозирующие лигаментиты запястья и пальцев). Некоторое представление о том, насколько часто профессиональные заболевания мышц рук сочетаются с дру-

гимн заболеваниями рук от перенапряжения, могут быть сведения, приведенные в табл. 16.

Таблица 16

**Миозиты без сочетания и в сочетании с другими болезнями рук от перенапряжения**

Профессия	Обследо- вано лиц	Миозиты рук	
		всего	в сочетании с другими бо- лезнями от перенапря- жения
Садчицы и съемщицы кирпича . . . . .	146	54	37
Работницы хлебозаводов . . . . .	132	12	7
Упаковщицы электродов . . . . .	170	19	11
Вырубщики подошв и фрезеровщики обуви . . . . .	98	21	12
Обработка стекла . . . . .	190	95	41
Изолировщицы . . . . .	69	25	18
Операторы счетных машин . . . . .	103	37	6
<b>Всего . . . . .</b>	<b>908</b>	<b>263</b>	<b>134</b>
<b>В процентах . . . . .</b>	<b>100</b>	<b>29,0</b>	<b>15,8</b>

Таким образом, среди обследованных нами 906 работающих с очень большим напряжением рук выявлено 29% страдающих миозитом рук различной локализации и различной выраженности, но лишь у меньшей части их (13,2%) миозиты не сопровождались другими заболеваниями от перенапряжения; у остальных миозиты сочетались с другими заболеваниями от перенапряжения, чаще всего с наружным эпикондилитом плеча.

Самостоятельное значение заболевания мышц рук становится еще менее выраженным в тех профессиональных группах, где преобладала патология, обусловленная вибрацией (обрубщики, электролизники, проходчики и т. д.) или воздействием холода (мясообвалыщики и др.). Мы наблюдали 572 больных с различными заболеваниями периферической нервной системы (вибрационная болезнь, вегетативный полиневрит верхних конечностей), у которых среди других диагнозов и далеко не на первом месте фигурировал и миозит различной выраженности и локализации.

Для изучения клинической картины, терапии и вопроса о профессиональной пригодности при миозитах верхних конечностей мы специально отобрали 220 историй болезни больных с профессиональными миозитами, у которых это заболевание протекало без одновременного поражения периферической нервной системы и без каких-либо других заболеваний рук. Необходимость подобного отбора совершенно очевидна, поскольку без этого сужде-



ние о миозитах было бы недостаточно отчетливым, и представление о них, как о самостоятельном заболевании, неотчетливым. Объединять в одну группу заболевания мышц и «тканей опорно-двигательного аппарата», как это делает Г. Н. Мазунина, не следует, так как при подобном подходе ставится под сомнение самостоятельное существование миозитов.

Все изученные нами больные с миозитами рук обследовались не менее 3 раз, а некоторые из них на протяжении нескольких лет обследовались до 6 раз. Большинство из обследованных нами больных (129, или 58,6%) составили женщины. Такое преобладание, вероятно, можно объяснить более слабым развитием мускулатуры у женщин и дополнительной бытовой нагрузкой у большинства из них. Но, возможно, из этого факта следует сделать вывод, что причиной миозитов чаще служит очень большая частота и однообразие мышечных сокращений при выполнении многих работ, которыми занимаются преимущественно женщины.

Распределение больных с миозитами рук по возрасту и стажу работы представлено в табл. 17.

*Таблица 17*

**Распределение больных с миозитами рук по возрасту и стажу**

Возраст	Больных	Стаж рабсны	Больных
До 20 лет	29 (13,18%)	До 1 года	14 (6,350;)
20—29 »	42 (19,09%)	1—3 года	31 (14,0fi%)
30—39 >	57 (25,90%)	3—5 лет	27 (12,27%)
40—49 >	71 (32,27%)	5—10 »	52 -(23,63%)
50—59 >	21 (9,56%)	Более 10 лет	96 (K,65%)

В 7,27% случаев миозит локализовался в двуглавых мышцах плеч, остальные 92,73% больных страдали либо изолированным миозитом предплечий, либо миозитом предплечий, сочетавшимся с миозитом других мышц руки. В этом отношении миозиты руки чрезвычайно сходны с паратенонитами предплечья, которые составляют подавляющую часть всех паратеноиитов верхней конечности. Здесь уместно напомнить о том, что среди изученных нами 220 больных с миозитами рук у 37 в прошлом был крепитирующий паратенонит предплечья, причем у 21 — рецидивирующий. Обращает на себя внимание преобладание односторонних миозитов (59%), как множественных, так и локальных. При этом следует подчеркнуть, что из 130 односторонних миозитов, множественных и локальных, 89 (69,4%) были правосторонними, что служит еще одним доказательством наибольшей уязвимости более нагружаемой руки.

Помимо того, что миозитами чаще всего поражаются мышцы предплечий, необходимо отметить, что сгибатели заболевают на-

столько редко, что практическое значение этой локализации чрезвычайно невелико. Чаще всего заболевает разгибательно-супинаторная группа мышц. На первый взгляд это может показаться странным, однако, если принять во внимание, что ни одно движение кисти не может осуществиться без одновременного напряжения мышц-антагонистов и что разгибатели гораздо слабее сгибателей, отмеченный факт делается более понятным. Преимущественному поражению разгибателей предплечья способствует еще и то, что они в силу своих анатомо-физиологических особенностей подвержены особой -травматизации. При неоднократных и следующих одно за другим сжиманиях кисти, при частом, быстром и напряженном отведении и приведении I пальца, при выполнении пронационно-супинационных движений, связанных с одновременным ульнарным отведением кисти, лучевые разгибатели как бы ущемляются между лучевой костью и обшими разгибателями, что создает дополнительную травматизацию.

Нельзя не обратить внимания на то, что, в отличие от крепитирующего паратенонита, возникающего преимущественно у молодых и малостажированных рабочих, миозиты рук возникают чаще всего после 30 лет и в группах со стажем работы в данной профессии более 5 лет (67,29%). Что касается небольшой группы больных с миозитами рук в возрасте до 20 лет, то в подавляющем большинстве ее составляли музыканты (17 пианистов, 2 скрипача, 1 виолончелист,) ткачихи, штукатуры и маляры. При этом следует иметь в виду, что музыканты занимались специальным предметом с детских лет, иногда с дошкольного возраста, а ткачихи, штукатуры и маляры в возрасте 17—19 лет имели не менее чем двухлетний стаж работы в этой профессии. Значительное уменьшение заболеваемости миозитом рук в возрастной группе старше 50 лет можно, как нам кажется, объяснить прежде всего тем, что в этой группе, во-первых, преобладают мужчины, поскольку женщины выходят обычно на пенсию с 55 лет, и, во-вторых, тем, что эта группа составляет явное меньшинство по сравнению с любой другой группой больных, страдающих профессиональными заболеваниями рук от перенапряжения.

Чрезвычайно большой интерес, особенно в плане практическом, представляет локализация миозитов (табл. 18).

В группу больных с множественным миозитом отнесены те, у которых заболевание мышц локализовалось по меньшей мере в двух участках руки (например, плече и предплечье, трапециевидных мышцах и плече, трапециевидных мышцах и предплечье). Однако у подавляющего большинства больных этой группы имело место заболевание мышц плеча, предплечья и трапециевидных мышц, причем во всех без исключения вариантах неперенным компонентом был миозит предплечья. Таким образом, за исключением очень небольшой группы больных, страдавших изолированным миозитом плеча (практически миозитом двуглавой мышцы), у 92,73% имел

место изолированный или сочетанный с другими локализациями миозит предплечья.

Из 130 больных, страдавших односторонним миозитом различной локализации, у 107 (82%) имело место поражение правой руки,

Таблица 18

**Локализация миозитов**

Локализация миозита	Односторонний	Двусторонний	Всего
Множественный миозит . . . . .	32	25	57—25,91%
Плечо. . . . .	12	4	16— 7,27%
Предплечье. . . . .	86	61	147—66,82%
<b>Всего . . . . .</b>	130	60	220
	59	41	100,00

что свидетельствует об особой подверженности миозиту наиболее нагружаемой конечности. В этом отношении чрезвычайно показательна группа работников счетно-аналитических станций (комптометристы), ведущих всю работу одной только правой рукой (левой рукой только перелистываются страницы документации), — из 37 работниц с установленными миозитами рук у 34 — правосторонний и у 3 — двусторонний миозит. Совсем другая картина наблюдается у лиц, обрабатывающих художественное стекло и прижимающих изделие к абразивным кругам обеими руками. Из 95 подобных больных с миозитами различной локализации у 83 отмечено двустороннее поражение мышц и только у 12 — одностороннее (правостороннее).

Клиническая картина профессиональных миозитов рук довольно богата симптомами, яркость и выраженность которых в значительной степени обусловлена фазой заболевания. Симптоматология профессиональных миозитов рук наиболее полно систематизирована Г. Н. Мазуниной и представляется в следующем виде: 1) повышенная утомляемость; 2) снижение выносливости; 3) нарушение упругости и сократительной функции мышц; 4) нарушение ритма движений; 5) дистрофические изменения; 6) изменения сухожильных рефлексов; 7) некоторые нарушения электровозбудимости и биотоков мышц и некоторых обменных процессов.

Прежде всего следует иметь в виду, что профессиональные миозиты никогда не возникают сразу остро, и, собирая анамнез, не приходится встретить указания не только на день начала заболевания, но даже на определенный месяц. Не очень точные формулировки вроде «в начале года», «вскоре после возвращения из отпуска», «осенью» и т. д. являются типичными. Даже у больных, перенесших в прошлом крепитирующий паратенонит, миозит раз-

вивается далеко не сразу, а спустя недели или месяцы. Совершенно естественно и то, что клиническая картина миозита в самом начале заболевания весьма существенно отличается от картины, наблюдаемой в далеко зашедших случаях. Однако при всем различии клинической картины миалгии и далеко зашедшего миозита каждой из этих фаз присущи некоторые общие черты.

Меньше всего, пожалуй, ориентируются врачи в начальной фазе миозита. Это можно объяснить и тем, что многие больные с миалгиями рук обращаются к врачу далеко не сразу, и тем, что сравнительная скудность симптомов при многочисленных жалобах больного настраивает врача на скептический лад.

Миалгия всегда протекает с чувством повышенной усталости, ноющих болей, тяжести и своеобразного ощущения стягивания, скованности. Движения и производственные приемы, которые еще совсем недавно выполнялись автоматически, становятся затруднительными, требуют не только повышенного внимания, но и дополнительного напряжения, очень быстро начинает снижаться норма выработки. Как бы ни старался рабочий сохранить темп и ритм работы, ему приходится все чаще совершать вынужденные паузы, и с каждой неделей эти паузы становятся все чаще, а продолжительность самих пауз удлиняется. И почти все больные отмечают, что во время такой вынужденной паузы возникает непреодолимая потребность опустить руки и несколько раз раскачивать ими или несколько раз энергично растереть руки (прежде всего предплечья). Нередко больные отмечают неприятное и непреодолимое дрожание в руках, основательно мешающее при работе и проходящее только после длительного покоя. В начале заболевания достаточно одного, а тем более двух выходных дней, чтобы отмеченные неприятные ощущения сгладились, но с течением времени одного такого перерыва в работе недостаточно, и уже в самом начале рабочей недели все, казалось бы, прошедшие ощущения быстро возобновляются.

Уже в периоде миалгии удастся отметить неравномерную консистенцию заболевших мышц, пальпация которых на одном участке определяет заметное уплотнение, а на другом относительную мягкость, причем наиболее плотные участки оказываются и наиболее болезненными. Такой неравномерной и прерывистой плотности мышцы или группы мышц в более поздние периоды заболевания определить уже не удастся. Ограничение движений и снижение мышечной силы в фазе миалгии выражены нерезко, сухожильные рефлексы значительно оживляются, возможна анизорефлексия: на стороне наибольшего мышечного поражения рефлексы живее, чем на противоположной стороне. Выносливость к статическому напряжению в этой фазе несколько понижена, но остается еще достаточно высокой. Электромиографические исследования в этой фазе не дают отчетливых и стойких отклонений от нормы.

Таким образом, среди наиболее постоянных и вполне доступных объективному определению признаков миозита в его начальной

стадии следует назвать: 1) болезненность при пальпации определенной мышцы или мышечной группы; 2) боли, возникающие в области пораженной мышцы при ее сильном напряжении; 3) изменение консистенции мышцы; 4) ослабление силы больной мышцы.

Для обнаружения первого симптома требуется тщательное прощупывание всех мягких тканей руки (болезненность должна быть не диффузной, а локализованной, соответственно расположению определенной мышцы или мышечной группы). Это прощупывание должно производиться при максимальном расслаблении; предплечье находится в положении, среднем между пронацией и супинацией, должно опираться на стол, подставку или руку врача.

Для обнаружения второго симптома следует заставить больного преодолеть сопротивление, сокращая больную мышцу или группу мышц. Например, если больной жалуется на боли в плече и при пальпации у него обнаруживается болезненность двуглавой мышцы, следует заставить его согнуть руку в локте и удерживать ее в этом положении, в то время как врач пытается разогнуть руку. Усиление боли в плече в момент напряжения руки послужит в данном случае доказательством наличия заболевания двуглавой мышцы плеча.

Для исследования мышц предплечий удобнее всего пользоваться напряжением разгибателей кисти или сгибателей пальцев, которые заболевают чаще всего. В первом случае просят больного разогнуть кисть и удерживать ее в этом положении. Давлением сверху на кисть, находящуюся в положении экстензии, врач пытается опустить ее. Если у больного имеется миозит разгибательных мышц предплечья, он при этом чувствует боль в проксимальном отделе предплечья (иногда больной точно локализует боль в области разгибательно-супинаторной группы мышц) и обычно очень быстро прекращает сопротивление. Если подозревается миозит сгибателей пальцев, больного просят держать пальцы «крючком» и стараются их разогнуть. При этом также возникает боль в проксимальном отделе предплечья, но с его ладонной стороны.

Изменения консистенции мышц бывают трех родов: 1) вся мышца или мышечная группа представляется равномерно уплотненной при сравнении ее с мышцами здоровой стороны; 2) вместо гомогенной консистенции, которая свойственна ей в норме, мышца при пальпации представляется грубоволокнистой (подобная консистенция встречается у стариков, но для лиц молодого и среднего возраста она является патологией); 3) в толще мышцы прощупываются отдельные уплотненные узлы или тяжи, и они-то оказываются особенно болезненными при пальпации. В случаях, относительно свежих, эти узлы поддаются разминанию и могут после нескольких энергичных надавливаний в процессе обследования исчезнуть (это иногда очень отчетливо наблюдается в начале заболевания, в фазе миалгии). В случаях большой давности обычно имеются очень плотные (фиброзной консистенции) тяжи, которые держатся очень стойко и не имеют никакой тенденции уменьшаться от одного иссле-

Дования к другому. Ослабление мышечной силы может быть установлено также путем динамометрии и эргометрии.

Определение изменения консистенции мышцы требует от врача известного навыка, но приобрести такой навык совсем нетрудно, если упражняться в пальпации мышц повседневно. Пальпацию мышцы следует производить, не надавливая на нее сверху, а по возможности осторожно сжимая ее между I и II пальцами и затем давая своим пальцам соскальзывать. При этом вся масса мышцы проходит между исследующими пальцами, и наличие в ней болезненных уплотнений или грубая волокнистость ее строения ощущается совершенно ясно. Прodelывая такую пальпацию экстензоров сначала к периферии, а затем в обратном направлении, очень отчетливо удастся определить не только самый факт уплотнения или тяжистости мышц, но и ту границу, которой это уплотнение достигло. При этом очень часто удастся определить своеобразный симптом, который мы называем симптомом «удлинения сухожилий», т. е. таким положением, при котором граница перехода мышцы в сухожилие отчетливо сдвигается в проксимальном направлении, а сама мышца (или группа мышц) оказывается как бы заметно укороченной. В случаях далеко зашедших фибромиозитов разгибателей предплечья этот симптом встречается особенно часто и выражен отчетливо.

Прогрессирование миалгии и переход ее в миозит не являются чем-то фатально неизбежным. Мы наблюдали немало больных с отчетливо выраженной миалгией, которые после временного перевода на облегченную работу и соответствующего лечения избавлялись от подавляющего большинства неприятных ощущений и на протяжении нескольких лет продолжали свою постоянную работу. К сожалению, такой вариант нельзя назвать преобладающим. Кратковременное и неполноценное лечение, неоправданно быстрое возвращение на основную работу, а также очень часто наблюдаемое позднее начало лечения приводят к тому, что относительно благоприятная фаза миалгии сменяется гораздо более серьезной и труднее излечимой фазой миозита. При этом меняется и характер жалоб, и объективные данные. Боли, возникающие в начале рабочего дня, неуклонно усиливаются и к концу смены становятся сильными, грызущими, почти не уменьшающимися даже после продолжительной паузы. Особенно стойкими оказываются боли в предплечьях при миозите сгибателей и, особенно, разгибателей. Пальпаторно определяется заметное уплотнение болезненных мышц, причем, как справедливо отмечает Г. Н. Мазунина, особенно болезненны участки мышцы в зоне перехода ее в сухожилие, а также у апофизов в местах отхождения. В некоторых случаях пальпаторная болезненность вблизи надмышечков плеча наводит на мысль об эпикондилите, но более внимательное исследование показывает, что болезнен не самый надмышечок, а прилегающий к нему участок.

Снижение силы при миозитах является признаком постоянным и выражено отчетливо, что особенно хорошо заметно при одностороннем миозите, когда показания динамометра на больной стороне чрезвычайно низки. Резко понижается и выносливость к статиче-

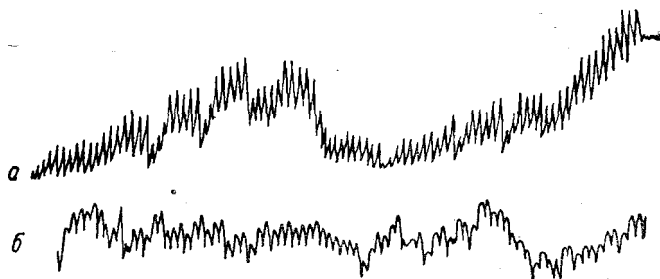


Рис. 43. Пальцевая плетизмограмма здорового человека (а) и больного миозитом разгибателей предплечья (б).

скому усилию. Определяя выносливость к статическому усилию по методике В. В. Розенблата (модификация З. М. Бутковской) у 27 больных с миозитом разгибателей предплечья, мы установили, что на больной стороне способность к фиксации 75% первоначальной силы сжатия длилась в среднем 9,2 секунды (вместо 24,5 секунды в норме).

Изменения плетизмограммы, весьма нерезкие и нестойкие при миалгии, становятся весьма отчетливыми и стойкими при выраженном миозите (рис. 43). Не менее показательны изменения на электро-

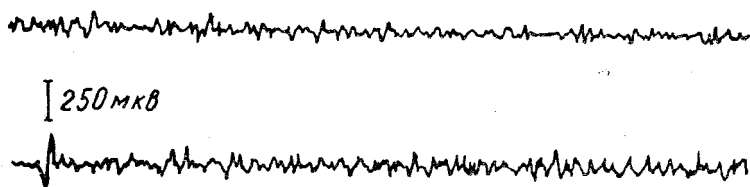


Рис. 44. Электромиограмма общего сгибателя (верхняя кривая) и разгибателя пальцев (нижняя кривая) при их максимальном напряжении у больной с миозитом предплечья.

миограмме, которые свидетельствуют прежде всего о резком снижении амплитуды токов действия (рис. 44).

Фибромиозит, как конечная фаза профессионального заболевания мышц, не возникает внезапно, минуя предварительные фазы миалгии и миозита. В то же время практически трудно и, пожалуй, даже невозможно установить с достаточной достоверностью, когда именно началась эта фаза, на каком этапе она сменила предшествующую. Либо мы надолго теряем из виду больного и вновь

встречаемся с ним в то время, когда у него имеется качественно новая клиническая картина, либо, очень часто наблюдая больного с медленно прогрессирующим или рецидивирующим миозитом, упускаем из виду момент (точнее — период) возникновения более тяжелой фазы. Так или иначе, но фибромиозит, повторяя основные черты миозита, представляется в виде ряда далеко углубившихся жалоб и симптомов известного уже нам миозита. Боли становятся тяжелыми, постоянными, почти не поддающимися лечению. Они возникают не только от малейшего напряжения, но и спонтанно. Усталость и тяжесть становятся ощущениями непрекращающимися. Еще больше возрастает слабость, снижается сила и выносливость. Выносливость к статическому усилию нередко снижается до 3—4 секунд, т. е. в несколько раз ниже нормы. Совершенно очевидно, что производительность труда больных с миозитом в этой фазе становится чрезвычайно низкой, независимо от характера работы. Соответственно резкому уплотнению и тяжистости мышц, замещающихся соединительной тканью, понижаются показатели плетизмографии и электромиографии. Постоянным и стойким признаком фибромиозита становится понижение сухожильного рефлекса.

Лечение больного с профессиональным миозитом рук представляется делом нелегким и требующим не только отдельных назначений, но и организационных мер. Профессиональные заболевания мышц характеризуются поражением преимущественно нагружаемых в трудовом процессе, и соответственно этому рациональная терапия неосуществима без того, чтобы именно этим мышцам не был предоставлен достаточный функциональный покой. Рекомендовать различные физиотерапевтические процедуры и не освобождать больного на время лечения от работы, как это нередко наблюдается, — значит заранее обрекать лечение на неудачу. Избираемый для лечения больных с миозитами метод должен отвечать определенным требованиям: обладать анальгезирующим действием, нормализовать кровообращение в больных мышцах и сократительный процесс в них, повышать в мышцах возможность использования высокоэнергетических веществ.

В фазе миалгии очень многого удастся добиться от таких простых мероприятий, как освобождение от работы на несколько дней и применение ионофореза новокаина, нескольких сеансов парафинотерапии. Если после этого удастся добиться микропауз в работе (на 5 минут через 50—55 минут) хотя бы в течение одного — двух месяцев, выздоровление оказывается стойким. Весьма желательно обучить больных очень простым приемам самомассажа, который следует проводить во время лечения и неопределенно долгое время после этого в качестве профилактической меры. Такой самомассаж (рис. 45) особенно показан как мера массовой профилактики в производствах, требующих частых и напряженных движений кистей рук и отдельных пальцев.



Среди многочисленных методов лечения миозитов заслуживает особого внимания применение новокаина в виде ионофореза его и в виде новокаиновых блокад. Высокое анальгезирующее действие, способность к повышению трофических процессов делают новокаин очень эффективным средством. Уже после одной-двух инъекций новокаина в больные мышцы (0,5% раствор, 20–30 мл) значительно

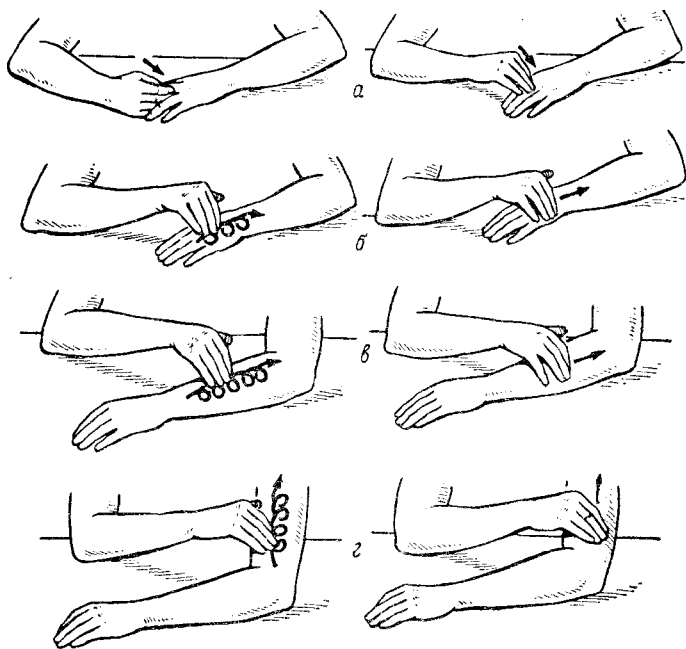


Рис. 45. Профилактический и лечебный самомассаж (по Г. Н. Мазуниной).

а — s — уровни массажа.

улучшается самочувствие больного, исчезают или резко уменьшаются боли, повышаются показатели динамометрии. Однако было бы ошибочным через несколько дней такого лечения признать больного пригодным к возвращению на постоянную работу. К сожалению, в действительности врачи нередко поступают именно так, и следствием такой тактики является полный срыв успешно начатого, но не доведенного до конца лечения. Несколько менее эффективным, по нашим наблюдениям, является ионофорез новокаина при миозитах. Курс лечения требует не менее 10–12 сеансов, и на все это время, а также на 2–3 недели после него больной должен быть освобожден от работы, связанной с большим напряжением больных мышц.

Среди многих средств физиотерапии миозитов упоминаются ультразвук и коротковолновая диатермия (Г. Н. Мазунина), но судить об эффективности их очень трудно. Широко применяемая в последние годы диадинамотерапия (лечение токами Бернара) приводит, по нашим наблюдениям, к некоторому уменьшению болей, но эффект бывает кратковременным и тем менее выраженным, чем больше выражен миозит.

Подкожное введение кислорода (С. Д. Гурзо, 1938; А. Х. Каримова, 1958; В. А. Лукашов с соавт., 1968) не нашло широкого применения и употребляется преимущественно при сочетаниях миозитов с вегетативными полиневритами. Иглотерапия миозитов (Е. Н. Пронькова, 1965) применяется в клинических условиях, и судить об эффективности этого сложного метода трудно.

Лечебная гимнастика и массаж при миозитах, особенно в начальных фазах, заслуживают широкого распространения и отличаются большой эффективностью при систематическом их применении (В. Г. Осипова, 1961; Э. А. Дрогичина, 1963, и др.).

Профилактика профессиональных миозитов представляется большой и сложной проблемой. Следует иметь в виду, что при прочих равных условиях миозитам особенно подвержены лица с недостаточным физическим развитием мышц плечевого пояса- и рук. Рабочие с отлично развитой мускулатурой неизмеримо реже болевают миозитами, чем лица с плохо развитой, дряблой мускулатурой, никогда не занимавшиеся не только спортом, но даже физкультурой, не имеющие представления об утренней зарядке. Отсюда понятно, какое значение приобретают производственная гимнастика, утренние зарядки, занятия спортом. Чрезвычайно важна правильная организация труда, возможная его механизация и автоматизация. Следует организовать микропаузы, отказавшись от скептического отношения к этой мере. Вопросы производственного обучения играют огромную роль в профилактике миозитов, и от правильного обучения в немалой степени зависит судьба и пианиста, и ткачихи. Чрезвычайно велико значение постепенного ввода в темп и ритм производственной нагрузки, о чем мы подробно говорили в главе о крепитирующем паратеноните. Широкое внедрение НОТ в общегосударственном масштабе окажется и огромным по своим масштабам профилактическим мероприятием, направленным против возникновения профессиональных заболеваний рук, в том числе и миозитов.

Экспертиза трудоспособности. В фазе миалгии трудоспособность ограничивается признаками утомления и некоторыми изменениями сократительной способности заболевших мышц. Клинически эта фаза миозита характеризуется некоторыми изменениями упругости мышц и возбудимостью рефлексов, отмечается небольшое изменение показателей электромиограммы — биоэлектрическая активность при произвольных сокращениях несколько снижается. Можно без всякого преувеличения утверждать, что от правильной оценки состояния больного в этом, вполне обратимом, периоде

зависит очень много для Дальнейшего течения заболевания. Освобождение больного от работы на период лечения (2—3 недели) и последующий перевод его на облегченную работу сроком на 4—6 недель, как правило, приводят к стойкому выздоровлению, и миалгия остается лишь эпизодом без последствий. У некоторых больных даже такая тактика не приводит к стойкому выздоровлению, после возвращения на постоянную работу довольно скоро возобновляется картина миалгии, очевиден рецидив болезни. В таких случаях повторное лечение и длительный перевод на облегченную работу совсем не гарантируют от повторного рецидива. В таких случаях, особенно если речь идет о молодых рабочих, уместно поставить вопрос о переквалификации.

В случаях несвоевременно начатого и нерационально проведенного лечения, особенно если оно не подкреплялось временным переводом на облегченную работу, возникает миозит или фибромиозит. Трудоспособность таких больных значительно снижается, и только периодическое лечение с временным переводом на облегченную работу может привести к временному и неустойчивому улучшению. Нестойкость результатов лечения или неэффективность его должны служить основанием для признания больного ограниченно трудоспособным с вытекающей из этого необходимостью переквалификации.

## БУРСИТЫ

На верхней конечности практическое значение имеют локтевые бурситы, иногда неправильно называемые бурситами локтевых суставов (С. Д. Резник, 1962). Эти бурситы обычно наблюдаются у рабочих, вынужденных по роду своей профессии значительную часть рабочего времени опираться на локти.

Острые бурситы возникают вследствие травмы локтя и, нередко инфицируясь через поврежденную кожу, становятся гнойными.

Хронические локтевые бурситы отличаются медленным течением и развиваются постепенно. Для таких бурситов типичны припухлость в области локтевого отростка и ноющие боли, испытываемые больным при надавливании на сумку. Иногда появлению припухлости предшествуют боли и ощущение неловкости в области локтевого отростка. Припухлость медленно увеличивается в объеме, причем иногда может даже на какое-то время немного уменьшаться до едва заметной. Однако с течением времени припухлость медленно, но неуклонно увеличивается, боли при упоре на нее становятся все более выраженными, и работа при надавливании на сумку становится практически не выполнимой или требует все более продолжительных пауз.

Синовиальная сумка, не видимая и не определяемая при пальпации в норме, становится иногда очень большой, имеет округлую форму. Кожа над припухлостью обычно уплотнена, утолщена и утрачивает присущую ей эластичность. Плотность сумки различна;

иногда она напряжена, иногда довольно дряблая. Иногда большая в начале заболевания припухлость под влиянием сморщивания стенок сумки несколько уменьшается в размерах. При хронических бурситах небольшой давности, особенно у молодых больных, пальпация выявляет мягкую, напряженную припухлость с отчетливыми контурами, но нередко припухлость бугристая и имеет хрящевую плотность. Нередко кожа спаяна с припухлостью. Иногда при пальпации увеличенной в объеме сумки определяется хруст, который возникает в результате трения склерозированных стенок сумки, удается прощупать плотные образования в полости сумки. Хруст при бурситах возникает вследствие взаимного трения патологических ворсин и перекладин, имеющих хрящевидную плотность и расположенных по внутренней поверхности сумки. С началом появления хруста совпадает усиление болей в сумках и, соответственно, снижение трудоспособности больного. Нельзя, как это делают некоторые авторы (С. Я. Варшавский), объяснять хруст наличием в сумке «рисовых тел», так как они отмечаются при бурситах довольно редко (А. А. Лукьянова, С. Д. Резник).

Функция локтевого сустава при бурсите несколько нарушается лишь в тех случаях, когда припухлость достигает больших размеров. Локтевые бursиты однотипны по своему строению и отличаются только размерами. Чаще всего они наблюдаются у шахтеров (Я. Е. Ламм), у мостовщиков и каменщиков (Я. М. Брускин), у граверов, шлифовщиков стекла, кожевников (А. Г. Бржозовский), у мойщиков вагонов (В. И. Иванов). Помимо перечисленных профессиональных групп, локтевой бурсит наблюдался нами у картографов, работающих с упором на локоть.

Известно, что локтевые бursиты нередко наблюдаются в сочетании с локтевыми шпорами (Hainzl и др.). Среди наших 47 больных с локтевыми бурситами у 12 были локтевые шпоры.

**Лечение.** Консервативное лечение может оказывать эффективное в начальных стадиях, когда еще не развиты выраженный склероз стенок синовиальной сумки и в полости последней не образовались перегородки, ворсины и свободные тела.

К консервативным методам лечения относятся иммобилизация, давящие повязки и различные физиотерапевтические процедуры. Такая терапия чаще всего приводит лишь к временному уменьшению припухлости, которая вскоре после возобновления работы и неизбежной травматизации локтя снова увеличивается.

Лечение бурситов пункциями сумки с последующим введением в нее склерозирующих веществ (йодной настойки, йодоформной эмульсии, 2% раствора карболовой кислоты, 0,1% раствора хлористого цинка) и наложением давящей повязки приводит обычно к излечению не более 5—10% больных. Повторные пункции не так уж редко осложняются нагноением сумки (А. Н. Алмазов, С. Я. Варшавский). Неплохие результаты получены при лечении начинающих бурситов пункциями с последующим замещением

жидкого содержимого сумки 10—15 см<sup>3</sup> воздуха и наложением давящей повязки (Т. П. Макаренко, Г. И. Лукомский).

Хорошие результаты получены при введении в полость сумки гидрокортизона после отсасывания ее содержимого (Н. С. Морозов, Ginko, Schnohr, Auger, Hahn-Petersen и др.).

Паллиативные операции в виде частичного иссечения сумки и дренирования ее полости (или тампонады) редко заканчиваются стойким выздоровлением. Отличные результаты после экстирпации сумки позволяют рекомендовать эту операцию, выполнимую в условиях поликлиники.

Профилактика локтевых бурситов заключается в применении налокотников из губчатой резины или поролона.

## ГАНГЛИИ

Ганглий является дегенеративной кистой, развивающейся вследствие ограниченного коллоидного перерождения суставной капсулы или синовиального влагалища. Чаще всего ганглии локализуются на тыльной поверхности запястья (В. И. Линдеман, Н. Л. Чистяков и др.). Различают тыльно-лучевые, тыльно-локтевые, ладонные ганглии. Обычно ганглии одиночны и встречаются преимущественно у женщин. Полость ганглия содержит желеобразную массу, прозрачную или мутноватую, с желтоватым или коричневым оттенком.

При ганглии запястья больные жалуются на боли в нем, возникающие при движениях и прежде всего флексии, экстензии и отведении кисти в лучевую или локтевую сторону. Иногда боли предшествуют появлению припухлости. В некоторых случаях боли усиливаются по мере увеличения самого ганглия, но нередко по мере увеличения ганглия боли ослабевают или вовсе проходят. Кроме болей при движениях и непосредственной нагрузке на припухлость, других неприятных ощущений больные не испытывают, и обычно именно боли заставляют больного обратиться к врачу. Изредка ганглии нагнаиваются при инфицировании покрывающей их кожи. Сращения ганглия с кожей не отмечается.

Среди наших 112 больных, у которых ганглий был признан следствием профессиональной травматизации, преобладали музыканты, шлифовщики, полировщики, штукатуры, маляры, текстильщицы. Для всех этих профессий характерна значительная нагрузка на лучезапястный сустав.

Более половины больных с ганглиями профессионального происхождения (68 из 112) были пианистами, вернее учащимися консерватории и музыкальных училищ. На частое развитие ганглия запястья у пианистов и скрипачей обращал внимание Flesch, отмечавший совпадение начала заболевания с периодом усиленной тренировочной игры.

Диагностика ганглиев запястья не встречает особенных затруднений, но иногда до достижения определенных размеров ганглии,

находящиеся глубоко под тыльной связкой запястья, могут долго не распознаваться или они принимаются за экзостозы. В таких случаях распознавание ганглия становится более доступным при значительной экстензии кисти, когда расслабляется тыльная связка запястья, и опухолевидное образование оказывается способным хотя бы к небольшому смещению. Всякое образование запястья без отчетливых границ и не строго округлой формы должно вызывать сомнение в том, что это ганглий; в таких случаях скорее следует думать о тендовагинитах неспецифической или туберкулезной этиологии. Об этом необходимо вспомнить особенно тогда, когда решено прибегнуть к раздавливанию припухлости.

Клиническая картина ганглия запястья, если судить по характеру жалоб, предъявляемых больными, весьма разнообразна. В одних случаях больные сводят все свои жалобы только к косметическому дискомфорту — их смущает сама припухлость, но при этом нет указаний на боли, связанные с работой или выполнением спортивных упражнений, музыкальных заданий. В других случаях больные отмечают, что по мере увеличения припухлости усиливаются и болевые ощущения в самой припухлости и в прилегающих к ней участках руки, трудно работать и заниматься спортом. Иногда боли ограничивают трудоспособность больного настолько значительно, что именно это заставляет его обратиться к врачу.

Можно отметить совершенно отчетливую зависимость между выраженностью жалоб, началом их предъявления и степенью нагрузки на лучезапястный сустав. Чем больше и чаще приходится больному выполнять флексию и экстензию кисти, тем больше выражено ульнарное отведение кисти, тем раньше появляются боли и тем больше они выражены. В случаях, когда боли появляются до возникновения припухлости, больные нередко лечатся от предполагаемых артрозов, тендовагинитов, лигаментитов, а иногда признаются здоровыми и не нуждающимися в лечении.

Лечение ганглиев запястья далеко не простая задача. Все проводившиеся нами способы лечения ганглиев можно разделить на 4 группы.

Во-первых, в случаях недавнего возникновения ганглия и если он мягкой консистенции, следует рекомендовать иммобилизацию лучезапястного сустава, тепловые процедуры и давящую повязку. Таким способом лечились 29 наших больных, но только 12 из них получили стойкое излечение. Помимо невысокой эффективности, этот способ требует продолжительного времени.

Во-вторых, мы прибегали к одному из самых старых методов лечения — к раздавливанию ганглия. К раздавливанию мы прибегали в случаях, когда ганглий достигал значительной величины и был относительно мягким. Опыт показал, что совсем небольшие и очень плотные ганглии не удастся раздавить. На месте ганглия, если его удастся раздавить, остается диффузная припухлость, которая держится несколько дней. Содержимое ганглия при раздавли-

вании опорожняется в подкожную клетчатку, если разрывается передняя его стенка, или в полость сустава, если разрывается задняя стенка. Предусмотреть, какая из стенок кисты разорвется, не представляется возможным, но совершенно очевидно, что повреждение задней стенки с опорожнением содержимого кисты в полость сустава весьма нежелательно, а иногда и опасно из-за возможности возникновения болезненного и длительно текущего артрита. Именно это обстоятельство заставило нас отказаться от этого способа лечения, и на протяжении последних нескольких лет мы к нему не прибегали. Н. Л. Чистяков совершенно справедливо пишет, что способ раздавливания, «как неверный по результатам, грубый, производимый втемную и небезопасный, особенно в случае ошибочного диагноза (туберкулез, саркома), рекомендован быть не может». Следует отметить и то, что способ раздавливания при всей его подкупающей простоте часто оказывается очень болезненным и далеко не всегда приводит к стойким результатам. Из 47 больных, которым удалось раздавить ганглии, у 21 через разные сроки восстанавливалась припухлость и все другие проявления ганглия, и лечение пришлось повторить.

В-третьих, мы прибегли к гидрокортизонотерапии ганглиев, получившей за последние годы широкое распространение (Е. В. Усольцева, И. В. Шерemet, Schnohr, Anger, Hahn-Petersen и др.). Методика лечения ганглиев гидрокортизоном проста, но требует строгой асептики. После пункции кисты и попытки отсосать из нее шприцем сколько-нибудь содержимого в полость ее вводится 25 мг гидрокортизона, смешанного с 0,5% раствором новокаина и пенициллином. Лечение инъекциями гидрокортизона проведено у 52 больных и оказалось весьма эффективным у 39 из них. У 48 больных инъекции гидрокортизона производились два и три раза. По данным Schnohr с соавт., хороший результат инъекций гидрокортизона при ганглиях отмечен у 86% больных. Есть все основания утверждать, что из всех консервативных методов лечения ганглиев гидрокортизонотерапия является самым эффективным.

Хирургическое лечение ганглиев показано только в тех случаях, когда консервативное лечение оказывается безуспешным или весьма нестойким. Это, бесспорно, трудная операция, и далеко не всегда ее удастся довести до конца, не повредив кисты, содержимое которой изливается, задняя стенка остается, и все усилия, по существу, пропадают. Более целесообразной, легко выполнимой и достаточно радикальной представляется нам операция Neumuller и Orator, выполненная у 68 больных. Эта операция (предложена в 1924 г.) заключается в том, что после поперечного разреза кожи обнажается ганглий, его передняя стенка крестообразно вскрывается, удаляется содержимое. Получившиеся после крестообразного разреза 4 лоскута подшиваются за их верхушки тонким кетгутом к подкожной клетчатке, после чего на кожу накладываются швы. Операцию следует производить под местной анестезией после наложения на

плечо или предплечье обескровливающего бинта или манжетки аппарата Рива-Рочи. Смысл этой операции в том, что подкожная клетчатка выполняет дренажную функцию, всасывая образующуюся жидкость. Об этом методе очень хорошо отзываются И. С. Гинзбург, Н. Л. Чистяков, хотя в некоторых случаях он не приводит к стойкому излечению. Из 69 наших больных, оперированных по этому методу, полное выздоровление наступило у 53. После повторной операции у 15 больных полностью выздоровели 8. Эти результаты не уступают полученным после иссечения ганглия.

Ганглий не может быть причиной стойкой и значительной утраты трудоспособности. Нам не известно ни одного случая вынужденного отказа от продолжения работы в постоянной профессии из-за ганглия, хотя нередко лечение его требует продолжительного времени и терпения, особенно в тех случаях, когда дело касается молодых музыкантов, полировщиц, ткачих, которые нуждаются на время лечения и после него во временном переводе на работу без большой нагрузки на лучезапястный сустав.

## **БОЛЕЗНИ КОСТЕЙ И СУСТАВОВ**

Наиболее часто встречающиеся заболевания костей и суставов от перенапряжения и микротравматизации могут быть условно разделены на 4 группы: 1) изменения мягких тканей со вторичным вовлечением в процесс костей; 2) повреждения костно-хрящевых элементов суставов и мелких костей запястья; 3) повреждения эпифизов и апофизов; 4) изменения кости на ее протяжении.

### **ПЕРЕЛОМ ОТ ПЕРЕГРУЗКИ**

Длительная функциональная перегрузка в виде усиленного давления, скручивания и растяжения приводит к перенапряжению, которое в конечном итоге может привести к заболеванию, известному под названием «перелома от перегрузки» (перелом от переутомления, усталостный перелом, ползучий перелом, маршевый перелом и т. д.).

Через несколько дней после напряженной работы появляются тянущие и ломящие боли в пораженной кости на весьма ограниченном участке. Становится все труднее выполнять даже совсем ненатяженную работу, боли усиливаются, работоспособность утрачивается. На ограниченном участке одной (очень редко — двух) кости появляется припухлость, болезненность при пальпации. Именно в этом месте рентгенологически устанавливается типичная картина с линейной поперечной линией просветления, разделяющей иногда кость на два фрагмента. В прилегающих к месту перелома участках видно утолщение периоста.

На верхней конечности переломы от перегрузки наблюдаются довольно редко, обычно в средней трети лучевой кости или ее метафизе, а также на локтевом отростке.



Несколько недель покоя достаточно для полного восстановления целостности кости. Прогноз такого перелома вполне благоприятный. После того, как рентгенологически устанавливается полная репарация кости, больной допускается к работе, но на время в несколько облегченных условиях. Продолжительный покой необходим для акробатов, борцов, штангистов.

### **АСЕПТИЧЕСКИЙ НЕКРОЗ ПОЛУЛУННОЙ КОСТИ** (болезнь Кинбека)

Полулунная кость занимает центральное и наиболее выдвинутое в проксимальном направлении положение среди других костей запястья и, располагаясь по оси максимальной нагрузки между головчатой костью и лучевой, подвергается при физической работе механическому воздействию больше, чем другие кости запястья. Этим обстоятельством объясняется, почему полулунная кость неизмеримо чаще других костей запястья заболевает асептическим некрозом, описанным впервые Kienbock (1910).

В многочисленных работах, посвященных болезни Кинбека, отмечается отчетливая связь этого заболевания с профессиональной нагрузкой (М. И. Сантоцкий и С. Л. Копельман, 1929; М. Н. Шапиро и Б. Н. Цыпкин, 1935; А. В. Гринберг, 1962; В. П. Селиванов, 1965; И. Мейлэ, Е. Брабареску, Д. Мейлэ, 1963; И. П. Киселева, 1963; Kienbock, 1910; Stahl, 1947; Persson, 1945, и др.). При этом обращается внимание на то, что среди заболевших асептическим некрозом полулунной кости за последние годы все чаще встречаются работающие с пневматическими инструментами. По нашим данным, эта группа больных за последние 10 лет возросла вдвое. При рассмотрении профессионального состава болеющих асептическим некрозом, последний чаще всего наблюдается у проходчиков, обрубщиков, шлифовщиков, полировщиков, штамповщиков, каменщиков, формовщиков, строительных рабочих, столяров и возникает чаще в возрасте 31—40 лет, при стаже работы в данной профессии, как правило, не менее 3 лет. Считается, что мужчины подвержены асептическому некрозу чаще женщин (А. В. Гринберг, Resheq и др.), хотя некоторые авторы (Muller) утверждают, что чаще заболевают женщины. А. В. Гринберг полагает, что при равных условиях труда женщины легче заболевают асептическим некрозом полулунной кости по сравнению с мужчинами, работающими в тех же профессиях. Однако, поскольку мужчины чаще женщин выполняют различные тяжелые работы в промышленности, нетрудно понять, почему их больше среди больных.

Среди 209 наблюдавшихся нами больных с асептическим некрозом полулунной кости было 112 мужчин и 97 женщин.

Со времени первых сообщений об асептическом некрозе полулунной кости высказывались различные предположения о существовании некоторых факторов, способствующих возникновению этого

тяжелого заболевания. Среди таких факторов назывались эндокринные расстройства (Fischer, 1940), недостаточное развитие артериальной веточки, питающей полулунную кость, вследствие чего возникает недостаточное ее кровоснабжение (Axhausen, 1924), некоторые анатомические варианты дистальных отделов локтевой и лучевой костей (Muller, 1922). Из всего перечисленного только предположение Muller нашло в дальнейшем убедительное подтверждение. Hulten (1928) показал, что дистальные суставные площадки лучевой и локтевой костей располагаются по отношению друг к другу в трех вариантах: 1) лучевая и локтевая кости находятся на одном уровне («нулевой вариант»); 2) локтевая кость длиннее лучевой («плюс вариант»); 3) локтевая кость короче лучевой («минус вариант»). Эти варианты представлены на рис. 46. Изучив

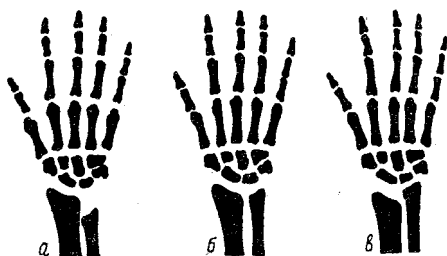


Рис. 46. Варианты соотношений дистальных концов лучевой и локтевой костей.

а — минус вариант; б — нулевой вариант;  
в — плюс вариант.

400 рентгенограмм лучезапястных суставов здоровых людей, Hulten установил, что чаще всего встречается «нулевой вариант» (61%), реже (22,8%) встречается «минус вариант» и, наконец, в 16,2% встречается «плюс вариант». В отечественной литературе вопросу о вариантах дистального отдела костей предплечья посвящено единственное исследование К. Б. Кочиева (1933), который пришел примерно к таким же выводам.

По данным К- Б. Кочиева, «нулевой вариант» встречается у мужчин в 61,7%, у женщин — в 67,5%, «минус вариант» встречается у мужчин в 22,1 %, у женщин — в 13,1 %, «плюс вариант» — у мужчин в 13,2%, у женщин — в 14,8%. На основании исследования 420 рентгенограмм людей, не страдавших какими-либо заболеваниями лучезапястных суставов, мы получили данные, почти совпадающие с приведенными- К- Б. Кочиевым, причем сколько-нибудь существенной разницы в вариантах в зависимости от пола мы не установили.

Сопоставляя частоту вариантов строения дистальных отделов костей предплечья у здоровых людей и страдающих асептическим некрозом, Hulten установил, что среди последних ни разу не наблюдался «плюс вариант», но зато у 74% был отчетливо выражен «минус вариант». К таким же выводам пришел и Joesck (1937), который при обследовании 36 больных с асептическим некрозом полулунной кости у 23 из них выявил «минус вариант». К- Б. Кочиев вскользь подтверждает, что при наличии поражения полулунной кости отмечается сдвиг в сторону «минус варианта», что не мешает этой патологии развиваться и при других вариантах. По нашим данным,

«минус вариант» встречается у 52% больных с асептическим некрозом полулунной кости, т. е. почти в 2,5 раза чаще, чем у здоровых людей. Приведенные данные имеют, как нам кажется, не только познавательное значение. Весьма вероятно, что варианты строения дистального отдела костей предплечья придется иметь в виду при профессиональном отборе в некоторые профессии и прежде всего связанные с воздействием местной вибрации при работе с пневматическим инструментом. Особенности строения лучезапястного сустава, как это будет видно ниже, послужили основанием и для некоторых хирургических методов лечения асептического некроза полулунной кости.

Асептический некроз полулунной кости чаще развивается на более нагружаемой правой руке. Имеются указания на то, что левосторонний асептический некроз нередко возникает у левшей (А. В. Гринберг, В. М. Белоцерковский и В. И. Любарский, Persson и др.), что является дополнительной иллюстрацией значения функциональной перегрузки в развитии профессионального заболевания. Однако еще большее значение для понимания причин заболевания левой руки имеет преобладание падающей на нее нагрузки, обусловленной особенностями производственного процесса.

Из 209 наблюдавшихся нами больных у 132 была поражена правая рука (63%), у 71 — левая рука (34%) и у 6 — (3%) обе руки. Заболевание обеих рук заслуживает особого рассмотрения. Дело в том, что некоторые авторы утверждают, будто бы асептический некроз полулунной кости — «заболевание всегда одностороннее» (С. А. Рейнберг, Д. К. Языков и др.). Такое категорическое утверждение объясняется, по-видимому, чрезвычайно большой редкостью двустороннего асептического некроза полулунной кости. По одному случаю такой патологии описали Wolhauer (1924), Weil (1927), Naumann (1929), Blenke (1930), Christensen (1931), А. В. Гринберг (1962), А. И. Ашкенази (1969). Stahl (1947) выявил двусторонний асептический некроз полулунной кости у 9 из 180 больных с этим заболеванием.

Исследования пораженных асептическим некрозом полулунных костей привели к установлению стадийности патологоанатомического процесса (Axhausen). Различают 5 стадий асептического некроза, хотя строго разграничить их далеко не всегда возможно (М. Н. Шапиро и Б. Н. Цыпкин, А. В. Гринберг и др.).

Первая стадия характеризуется началом распада костной субстанции полулунной кости при сохранности хрящевого покрова (рис. 47). В этой фазе возникают реактивные изменения со стороны соседних участков кости и отмечается замещение некротических тканей молодой костной тканью. Уже в этой фазе полулунная кость функционально неполноценна, и под влиянием нагрузки, не превышающей обычной, может наступить ее патологический перелом.

Вторая фаза характеризуется импрессионным переломом. В результате сдавливания костных балок кость сплющивается по оси, вследствие чего образуется плотная костная масса.

Для третьей фазы характерно рассасывание спрессованной кости и нарушение целостности хрящевого покрова. В участках некроза развиваются соединительнотканые тяжи (рис. 48).

В четвертой фазе, наряду с рассасыванием некротической ткани, идет образование новой костной ткани в результате метаплазии

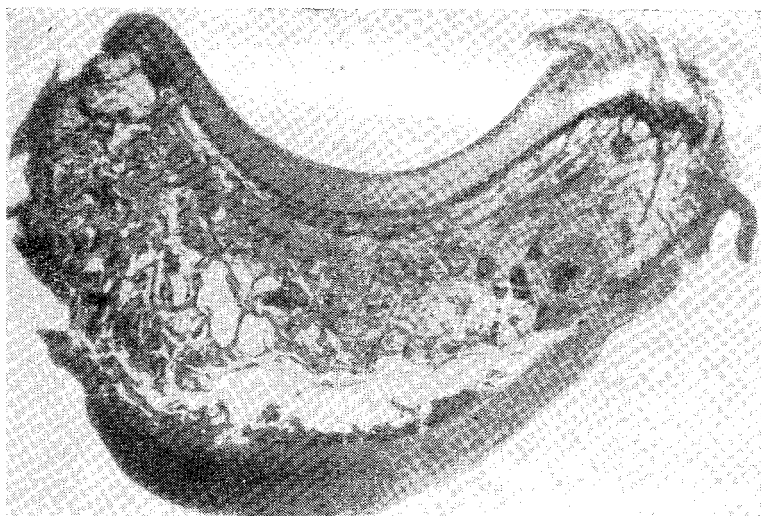


Рис. 47. Деструкция костной субстанции полулунной кости (лупа).

соединительнотканых и хрящевых элементов в губчатую костную ткань. Наряду с образованием новой костной ткани, отмечается образование кист. Форма полулунной кости, независимо от степени ее регенерации, остается резко измененной, и анатомические соотношения ее с другими костями запястья и суставными площадками лучевой и локтевой костей не восстанавливаются.

Для пятой фазы типично образование деформирующего остеоартроза лучезапястного сустава, не имеющего тенденции к обратному развитию.

Клиническая картина асептического некроза полулунной кости имеет ряд характерных черт, но в некоторых случаях заболевание прогрессирует довольно быстро, симптоматология становится яркой и функциональные нарушения отчетливыми, а в других случаях проходит немало времени, прежде чем возникает мысль об этом заболевании. Такие особенности течения болезни, по-видимому, обусловленные различной скоростью смены фаз патологического

процесса, сказываются и на сроках установления правильного диагноза. При этом следует иметь в виду, что диагноз болезни Кинбека может быть признан окончательным только после рентгенологического подтверждения. Следует иметь в виду еще одну присущую всем больным с асептическим некрозом полулунной кости особенность, о которой почему-то даже не упоминают многочисленные авторы. Дело в том, что на время обращения больных к врачу в немалой степени влияет характер выполняемой ими работы. Совершенно точно отражает положение следующая формулировка: «больному с поражением полулунной кости легко тянуть

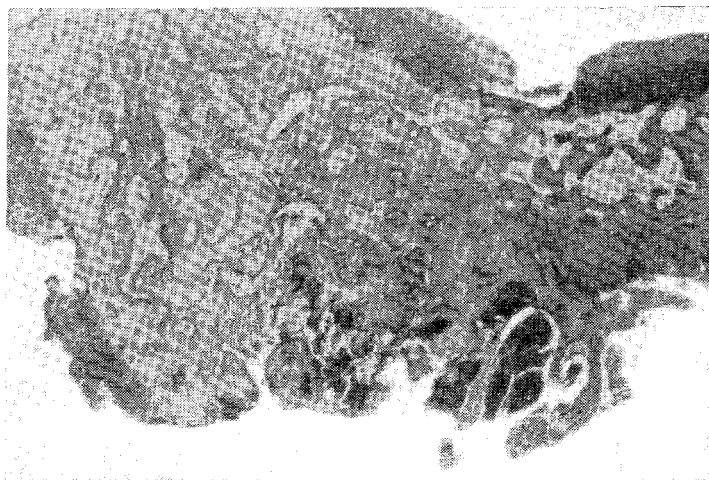

Рис. 48. Деструкция костной субстанции и хряща полулунной кости (лупа).

и тяжело толкать». Чем энергичнее и чаще больному приходится нажимать на рычаг, инструмент (экстензия!), тем труднее становится работа, тем раньше больной обращается к врачу. Анализируя сроки обращения к врачебной помощи, можно убедиться в том, что на первых местах в этом отношении стоят проходчики, обрубщики (нажим в сочетании с противоударом), монтажники, штамповщики, шлифовщики.

При обследовании больного удастся выявить симптомы, часть которых следует назвать постоянными, часть — непостоянными.

Внимательный осмотр запястий позволяет выявить у 60% больных небольшую припухлость тыла запястья в проекции полулунной кости. Такая припухлость обнаруживается у больных и с небольшой давностью заболевания (до одного года), и у больных с давностью заболевания свыше 3—4 лет. При этом прямой зависимости частоты выявления припухлости от давности заболевания не отмечается.

Пальпация припухлости вызывает отчетливую болезненность; эта припухлость плотна, не совмещаема, не спаяна с кожей, иногда очень гладкая, реже с неровными ребристыми краями, величина ее колеблется от 1 до 1,5 см. Иногда припухлость, незаметная в положении легкой экстензии кисти, становится отлично видимой, когда кисть переводится в положение легкой флексии.

Мы не видели ни одного больного с асептическим некрозом полулунной кости, у которого была бы полностью сохранена и безболезненна флексия и экстензия кисти. Сравнение со здоровой рукой показывает некоторое отставание флексии и экстензии, причем экстензия нарушается прежде и в большей степени. Попытка увеличить угол ладонного и тыльного сгибания кисти пассивно иногда в какой-то степени удается, но всегда встречает заметное сопротивление больного из-за усиления болей. В какой бы степени ни оказалась нарушенной флексия и экстензия кисти, ее боковые, ульнарные и радиальные отведения не страдают. Лишь в тех случаях, когда деструктивный процесс в полулунной кости заканчивается выраженным деформирующим остеоартрозом лучезапястного сустава с почти полным анкилозом, страдают и боковые движения кисти. К ранним признакам асептического некроза ограничения боковых движений кисти отнести нельзя. Вытяжение за II—IV пальцы, так же как и нагрузка на них по оси в проксимальном направлении, иногда вызывают усиление боли в лучезапястном суставе, но при этом нет полной уверенности в том, что при этих манипуляциях не могла возникнуть хотя бы небольшая и кратковременная экстензия или флексия, которая и вызвала боль. Столь же неотчетлива реакция больного на давление непосредственно на головку III пястной кости при максимально согнутых пальцах.

Некоторые авторы (В. П. Селиванов, Д. К. Языков и др.) утверждают, что при развитии компрессионного перелома полулунной кости появляется симптом Финстерера — при сжатии пальцев в кулак становится заметным, что головка III пястной кости не выступает над головками соседних II и IV пястных костей, как это всегда бывает в норме. Нам неизвестно, как часто встречали симптом Финстерера пишущие о нем, но нам ни у одного больного с асептическим некрозом полулунной кости наблюдать его не удавалось. Это тем более удивительно, что попытки выявить этот симптом предпринимались нами весьма активно и многократно. Нам также не удавалось ощущать крепитации в лучезапястном суставе, о которой упоминает В. П. Селиванов.

В диагностике асептического некроза полулунной кости исключительно велика роль рентгенологического исследования; по существу, именно оно является решающим для диагностики. Между тем, достаточно достоверные рентгенологические признаки асептического некроза очень часто появляются через многие месяцы после начала первых клинических симптомов заболевания. Неспецифичность жалоб и клинических симптомов и позднее появление

достаточных рентгенологических признаков не позволяют установить правильный диагноз достаточно рано и, в соответствии с этим, принять должные меры по лечению и рациональному трудоустройству больного.

Выше отмечалось, что заболевание обычно развивается после 3 лет работы в данной профессии. Однако принимать эту цифру за абсолютный критерий нельзя. Имеется не так уже мало случаев, когда болезнь Кинбека начинает развиваться уже спустя несколько месяцев после начала определенной работы и к тому же у совсем молодого человека. Приводим соответствующее наблюдение.

Б., 24 лет, в 1964 г., сразу после демобилизации из армии, поступил на судостроительный завод гибщиком красномедных, стальных и алюминиевых труб. Помимо ручной гибки, требующей больших усилий правой руки, ежедневно по 2 часа работает с пневматическим молотком. В прошлом ничем не болел. Через 2 месяца после начала работы на заводе появились ноющие и грызущие боли в правом лучезапястном суставе, которые постепенно усиливались. Был установлен тендовагинит разгибателей правой кисти. Лечился около месяца по больничному листу, временно переводился на облегченную работу. Вскоре после возвращения на постоянную работу боли в руке усилились, появилась припухлость на тыльной поверхности правого запястья. Через 1 год и 4 месяца после работы на заводе (14 месяцев от начала заболевания) прислан к нам на консультацию с диагнозом «болезнь Кинбека (?)». Отчетливая припухлость в проекции полулунной кости, резкая болезненность при пальпации ее, ограничена и болезненна флексия и экстензия правой кисти. На рентгенограмме (рис. 49) отчетливое уплощение, деформация и фрагментация правой полулунной кости с нерезким регионарным остеопорозом и начальными явлениями деформирующего остеоартроза. Длительное лечение иммобилизацией кисти, новокаиновыми блокадами, парафином оказалось безрезультатным. Больной признан ограниченно трудоспособным, получил профессиональную инвалидность III группы и перешел на работу диспетчера.

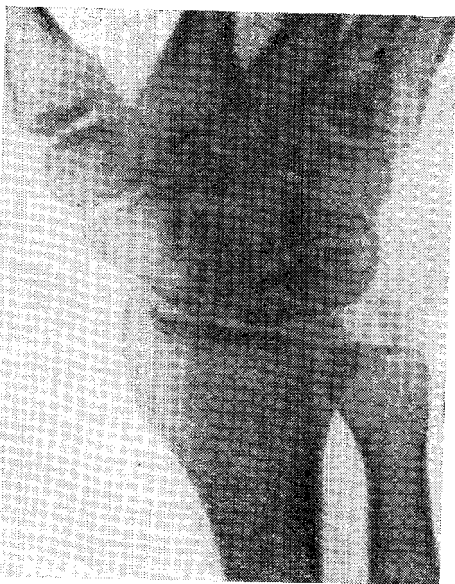

Рис. 49. Деформация и фрагментация правой полулунной кости и начальные явления деформирующего остеоартроза (рентгенограмма).

Лечение асептического некроза в высшей степени неэффективно. Консервативное лечение с использованием многочисленных методов физиотерапии является, по существу, симптоматическим и в лучшем случае приводит лишь к временному и нестойкому уменьшению

более в лучезапястном суставе. Наиболее существенной оказывается иммобилизация лучезапястного сустава, но эффективность ее даже в тех случаях, если она длится до 2 месяцев, очень быстро оказывается недействительной, когда больной возвращается на работу. Длительное лечение, продолжительные переводы на облегченную работу, к которым мы так охотно прибегаем, являются лишь попыткой оттянуть время признания больного ограниченно трудоспособным и нуждающимся в переводе на инвалидность.

Существует немало способов хирургического лечения асептического некроза полулунной кости, но и активное хирургическое вмешательство не приводит к желанному результату. Удаление заболевшей полулунной кости наподобие инородного тела, субхондральное иссечение ее в подходящих случаях, частичная резекция, насечки кортикального слоя пораженной кости или просверливание ее во многих местах с целью стимулировать регенерацию, образование полулунно-лучевого артродеза, эксхолеация полулунной кости с пломбировкой полости — далеко не полный перечень операций, применяемых при асептическом некрозе. Широкому распространению этих операций мешает не столько их сложность, сколько то, что они в подавляющем большинстве случаев заканчиваются чрезвычайно тяжелым анкилозирующим остеоартрозом лучезапястного сустава и, таким образом, даже если больной избавляется от боли, функция лучезапястного сустава оказывается утраченной.

Исходя из важного значения «минус варианта» для формирования асептического некроза, Persson предложил в тяжелых случаях заболевания при резко выраженном «минус варианте» производить укорочение лучевой или удлинение локтевой кости с целью изменения существующих соотношений их суставных площадок. Persson сообщает, что из 19 оперированных по этому методу больных у 14 получен хороший результат. Положительно отзываются об этой операции Gillespol (1961) и Bessutti (1964), имеющие по одному наблюдению. Сложность такой операции и далеко не всегда отличный результат ее не дают оснований надеяться на то, что она решит проблему терапии асептического некроза полулунной кости.

Пессимистическая оценка исходов лечения больных с асептическим некрозом полулунной кости основывается на достаточном количестве бесспорных фактов. Из 209 наблюдавшихся нами больных только 7 (3,3%) смогли после длительного лечения остаться на своей постоянной работе. Остальные 202 утратили свою квалификацию и были признаны инвалидами, нуждающимися в постоянном трудоустройстве на работе, не требующей сколько-нибудь напряженных и значительных по объему движений руки (лучезапястный сустав, пальцы).

Реальные меры профилактики болезни Кинбека весьма затруднительны. Кисть, как известно, является «входными воротами вибрации», но количество работающих с вибрационными инструментами неуклонно возрастает в соответствии с нуждами народного



хозяйства. Только усовершенствование виброгасящих устройств приведет к уменьшению многих последствий вибрации и в том числе заболеваемости некрозом полулунной кости. В меньшей степени профилактика должна предусматривать и полную механизацию и автоматизацию многих напряженных для руки работ. Очень возможно, что немалую роль сможет сыграть и профессиональный отбор с учетом особенностей строения суставных площадок лучевой и локтевой кости, недопущение к ряду работ, прежде всего связанных с вибрацией, лиц с «минус вариантом» лучезапястного сустава.

Особенности течения асептического некроза полулунной кости, тенденция этого заболевания к прогрессированию и практически необратимость его заставляют врача, проводящего экспертизу трудоспособности, учитывать эти обстоятельства и не рассчитывать на то, что лечение и временное трудоустройство на облегченной работе помогут больному вернуться к своей профессии. Суммация микротравм окажет свое губительное действие на полулунную кость и через несколько лет после начала заболевания, а к тому времени, когда наступит репарация резко измененной кости, образуется деформирующий остеоартроз лучезапястного сустава со значительным ограничением функции кисти. Установление диагноза асептического некроза полулунной кости означает признание больного ограниченно трудоспособным. Необходимость такого решительного заключения объясняется прежде всего и особенностями заболевания, и тем, что подавляющее большинство соответствующих больных является представителями профессий тяжелого физического труда. Трудоустройство таких больных часто оказывается нелегкой задачей, поскольку приходится учитывать, что им противопоказаны работы, требующие опоры, толчка или нажима на запястье, экстензии и флексии. Многие больные к тому же вынуждены постоянно носить тугор или повязку, фиксирующую лучезапястный сустав.

### **АСЕПТИЧЕСКИЙ НЕКРОЗ ЛАДЬЕВИДНОЙ КОСТИ**

Описанный в 1910 г. (Preiser) асептический некроз ладьевидной кости запястья встречается гораздо реже, чем аналогичное поражение полулунной кости. Кроме того, если в этиологии поражения полулунной кости ведущая роль принадлежит микротравматизации, то ладьевидная кость повреждается обычно в результате однократной и весьма значительной травмы. Это не исключает возможности возникновения некроза ладьевидной кости у людей, работающих с большим напряжением лучезапястного сустава, который подвергается постоянному сжатию и растяжению (шлифовка и полировка, гибка труб, съём и садка кирпича, работа рашпилем и гачным ключом, молотом и кувалдой). Мужчины заболевают асептическим некрозом ладьевидной кости значительно чаще женщин. Например, Oschatz и Heinrich (1969) отмечают, что из

203 наблюдавшихся ими больных было 166 (81,7%) мужчин и 37 (18,3%) женщин. Среди наших 27 больных был 21 мужчина. Заболевание развивается обычно в возрасте 25—35 лет, преимущественно на правой руке. Двусторонний асептический некроз наблюдается чрезвычайно редко. Так, Andrusen (1965) наблюдал двусторонний процесс у 3 из 74 больных с асептическим некрозом полулунной кости. В отечественной литературе такое наблюдение описали Ю. В. Иванчук и Н. Н. Божинский (1968). Среди наших

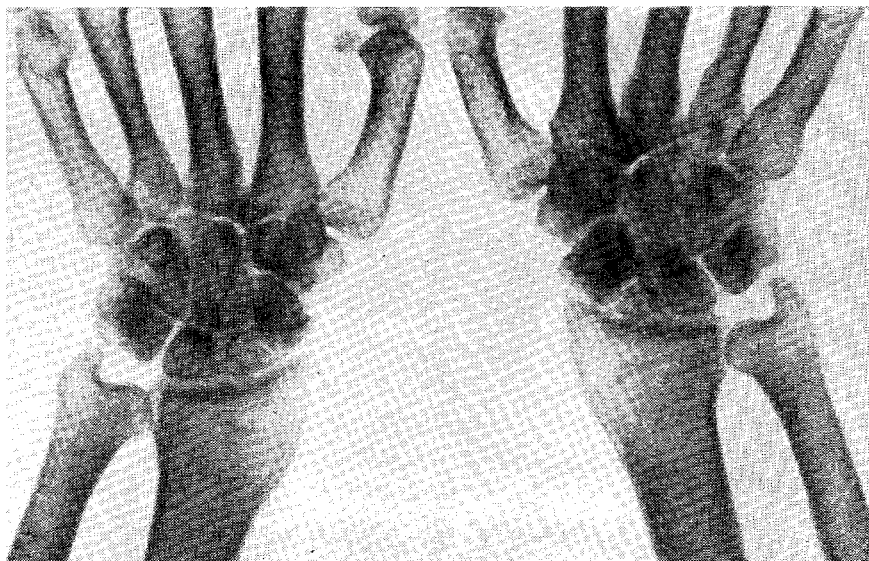


Рис. 50. Двусторонний асептический некроз ладьевидных костей (рентгенограмма).

больных наблюдался один с поражением ладьевидных костей обеих запястий (рис. 50). Отмечая значение травмы и тяжелой физической работы в происхождении асептического некроза ладьевидной кости, авторы даже не упоминают о факторе местной вибрации (А. В. Гринберг, В. П. Селиванов, Hohmann, Oschatz и Heinrich и др.).

В отличие от посттравматического перелома ладьевидной кости, для которого характерно острое начало с внезапно возникающими болями и нарушением функции лучезапястного сустава, профессиональный асептический некроз развивается медленно. Боли в зоне шиловидного отростка лучевой кости или в анатомической табакерке, усиливающиеся не только при флексии и экстензии кисти, но и при боковых отведениях ее, довольно долго заставляют думать о растяжениях, тендовагините, лигаментите тыльной связки запястья, о пястно-запястном артрозе. Истинный диагноз устанавли-

вается только на основании данных рентгенологического исследования, но достаточно отчетливые рентгенологические признаки нередко появляются лишь через много месяцев от начала заболевания.

Консервативное лечение то же, что и при болезни Кинбека. Хирургическое лечение (просверливание кости, спонгиопластика, экстирпация фрагментов кости, артродез) применяется сравнительно редко, и результат его далеко не всегда удовлетворительный.

Иммобилизация кисти на протяжении 12—14 недель иногда приводит к излечению (Oschatz и Heinrich). Эти же авторы отмечают, что 63,3% наблюдавшихся ими больных с поражением ладьевидной кости смогли после длительного лечения вернуться к своей постоянной работе. Наши наблюдения не дают основания для столь оптимистических выводов — из 27 больных только 6 смогли продолжать свою работу, хотя и в несколько облегченных условиях, а остальные были вынуждены сменить профессию.

Экспертиза трудоспособности и меры профилактики — см. болезнь Кинбека.

### **РАССЛАИВАЮЩИЙ ОСТЕОХОНДРИТ (болезнь Кенига)**

Субхондральный асептический дисковидный или клиновидный некроз сопровождается отделением омертвевшего участка кости от материнского места и прохождением его сквозь поврежденный суставной хрящ в полость сустава, где он образует так называемую суставную мышь. В происхождении расслаивающего остеохондрита решающее значение имеет микротравматизация и функциональная перегрузка, сопровождающаяся нарушением питания кости. Заболевание наблюдается преимущественно у лиц, занимающихся тяжелым физическим трудом (горнорабочие, шлифовщики, полировщики, лесорубы, каменотесы, работающие с инструментами, генерирующими вибрацию, и т. д.). Чаше всего поражаются суставы, подвергающиеся особенной нагрузке при работе. На верхней конечности расслаивающий остеохондрит возникает в локтевом суставе, преимущественно на правой руке (А. В. Гринберг, Schmidt). Двусторонний расслаивающий остеохондрит локтевых суставов встречается чрезвычайно редко.

Течение болезни характеризуется стадийностью (Konig, С. А. Рейнберг и др.). В первой стадии, длящейся около двух лет, формируется очаг некроза, но отторжения некротизирующейся пластинки еще не наступает. В течение всего этого времени больной испытывает ноющие боли в локтевом суставе, усиливающиеся при форсированных движениях руки, но функция сустава остается почти ненарушенной, и рентгенологическое исследование, предпринятое по поводу предполагаемого артроза, как правило, не вносит ясности. Во второй стадии, когда наступает отторжение некротизи-

решенного участка, клиническая картина зависит. Прежде всего от того, будут ли ущемляться суставные мышцы и приведет ли их ущемление к блокировке сустава. Мы наблюдали больных с очень большими суставными мышцами, расположенными вне сустава, которые на протяжении многих лет хорошо справлялись с тяжелой работой и лишь изредка испытывали несильные и кратковременные боли (рис. 51). В то же время известно, что при относительно небольшой внутрисуставной мышце неоднократно наступают тяжелые блокировки локтевого сустава, сопровождающиеся сильными болями и реактивным внутрисуставным выпотом. В таких случаях

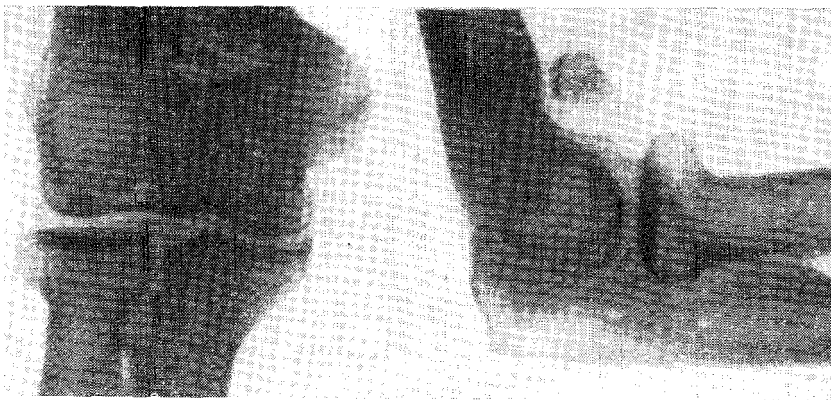

Рис. 51. Расслаивающий остеохондрит локтевого сустава; отторгшаяся костная пластинка в локтевом сгибе.

больные лишаются возможности продолжать работу не только на время ущемления суставной мышцы, но и после этого.

Лечение больных в первой стадии сводится к покою, тепловым процедурам, ионофорезу новокаина, после чего нередко надолго наступает улучшение и восстанавливается трудоспособность. Такое же лечение с добавлением новокаиновых блокад во второй стадии также приводит к более или менее длительному улучшению, и лишь при повторяющихся блокировках сустава следует прибегнуть к артротомии для удаления суставной мышцы. Мы наблюдали больных, которые много лет работали электролизниками, шлифовщиками, формовщиками, несмотря на рентгенологически выраженную картину расслаивающего остеохондрита локтевого сустава с большими суставными мышцами. Наличие последних может и не сопровождаться сколько-нибудь заметными расстройствами функции сустава, и, констатируя расслаивающий остеохондрит, не следует сразу же ставить вопрос о необходимости переквалификации больного.

Имеются указания на возможность полного рассасывания суставных мышц через несколько лет после их обнаружения (А. В. Гринберг, С. А. Рейнберг, Nohmann). Иссечение суставных мышц часто приводит к полному восстановлению функции сустава и сохранению трудоспособности.

### **ДЕФОРМИРУЮЩИЙ АРТРОЗ (остеоартроз)**

Хроническое заболевание сустава, в котором дегенеративно-дистрофические изменения сочетаются с гиперпластическими. Заболевание, чрезвычайно широко распространенное, деформирующий артроз вызывается многочисленными причинами, среди которых, наряду с травмой, играют большое значение обменные и эндокринные нарушения, инфекция и, что очень важно, возрастные изменения. Таким образом, деформирующий артроз является, несомненно, заболеванием полиэтиологическим, и суммация микротравм, обычно связанных с профессиональной деятельностью, может быть лишь одной из причин возникновения этого заболевания. В связи с этим чрезвычайно важно установить возможную связь заболевания того или иного сустава (суставов) с особенностями работы и обусловленной ею нагрузкой на этот сустав (суставы). Суммация возрастных изменений и профессиональной нагрузки, воздействие которой возрастает соответственно увеличению стажа работы, приводит к тому, что подавляющее большинство больных с деформирующим артрозом — это люди в возрасте старше 40 лет. Общим для деформирующего артроза, независимо от локализации, является то, что процесс начинается не только в сумке, но и в хряще, и в субхондральном слое кости при отсутствии признаков воспаления. Кроме того, деформирующий артроз развивается и течет очень медленно, постепенно и неизменно прогрессируя. Очень велик круг профессий людей, страдающих деформирующим артрозом, но локализация заболевания такова, что наиболее нагружаемый сустав оказывается пораженным. Это, пожалуй, наиболее важное условие для признания заболевания профессиональным.

Среди больных с деформирующим артрозом суставов верхней конечности больше мужчин (Н. С. Косинская). В течении деформирующего артроза отмечают 3 фазы, каждая из которых характеризуется анатомическими особенностями и клиническими проявлениями.

В I фазе отмечаются ноющие и грызущие боли в суставе, иногда усиливающиеся по ночам, причем движения в суставе не ограничены или некоторые из них незначительно ограничены и болезненны. Так, например, при деформирующем артрозе плечевого или субакромиального сустава в I фазе несколько ограничено и болезненно отведение плеча, тогда как другие движения совершаются в полном объеме.

Во второй фазе ограничивается все большее количество различных движений, все более стойкими и сильными становятся боли в суставе, часто движения сопровождаются звучным и грубым хрустом. В этой фазе удается обнаружить умеренную атрофию мышц соответствующего сегмента конечности. В то же время сам сустав оказывается несколько увеличенным в объеме, что хорошо видно, если процесс развивается в лучезапястных, пястно-фаланговых или межфаланговых суставах.

В III фазе нарастает деформация сустава, еще больше ограничиваются движения в нем, и только сохранение качательных (маятникообразных) движений свидетельствует об отсутствии анкилоза. Больной часто фиксирует сустав в вынужденном положении, и требуется много усилий для того, чтобы пассивно провести серию движений. Разрушение хряща в этой фазе достигает своего максимума, очень велики костные краевые разрастания, деформирующие суставные поверхности малых и больших суставов. Некоторые участки костных разрастаний подвергаются перелому. Обычными становятся не только гипотрофии мышц, но и трофические нарушения костей в виде остеопороза.

Деформирующему артрозу каждого сустава присущи некоторые особенности.

Плечевой и субакромиальный суставы в I фазе заболевания страдают очень мало, и клиника сводится лишь к незначительным и нестойким болям и едва ощутимому ограничению отведения плеча и закладывания его за спину. Эта фаза может длиться от нескольких месяцев до нескольких лет, и лишь рентгенологически установленные признаки (в частности, симптом кольца, описанный В. С. Майковой-Строгановой в 1957 г.) позволяют поставить диагноз.

Прогрессирование заболевания приводит к II фазе, с характерным для нее ограничением отведения плеча, закладывания его за спину и перестройке формы проксимального участка плечевой кости с уплощением внутреннего отдела головки. Проксимальный отдел плеча приобретает варусную форму.

Все описанные изменения становятся очень резкими в III фазе. Деформирующий артроз плечевого сустава прогрессирует очень медленно, III фаза заболевания наблюдается редко. В подавляющем большинстве случаев отмечается I фаза заболевания, когда болевые ощущения и функциональные нарушения не достигают такой степени, чтобы лишить больного трудоспособности. У некоторой части больных наблюдается сочетание плече-лопаточного периартрита с деформирующим артрозом, причем последний обычно диагностируется рентгенологически. В этих случаях течение заболевания определяется прежде всего периартритом, а артроз вносит немного в субъективную и объективную картину. Следует отметить, что кратковременный покой, тепловые процедуры и прием реопирина внутрь дают значительно больший эффект, чем при периартрите. Мы совершенно согласны с Н. С. Косинской, которая отмечает, что

деформирующий артроз плечевого сустава весьма редко достигает III фазы и обычно не служит причиной перевода на инвалидность.

Локтевой сустав поражается деформирующим артрозом реже других суставов руки (Н. С. Косинская, Ruelle и др.). Например, Ruelle отмечает, что из 12 950 больных с заболеваниями суставов, наблюдавшихся в специальной артрологической клинике, только у 135 были артрозы локтевого сустава, причем около половины этих больных были шахтерами и работали с пневматическими инструментами. Этот вид артроза редко наблюдается среди женщин, что, по-видимому, объясняется в первую очередь спецификой профессиональной нагрузки.

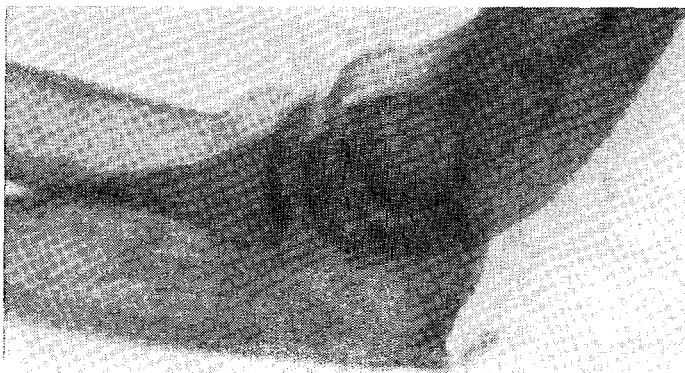


Рис. 52. Перелом локтевой шпоры от перегрузки в сочетании с деформирующим остеоартрозом локтевого сустава.

Течение деформирующего артроза локтевого сустава следует признать вполне доброкачественным, и весьма нередко при значительных анатомических изменениях, констатируемых на рентгенограмме, больные предъявляют удивительно мало жалоб и отлично справляются с весьма тяжелой работой. Только при сочетании артроза локтевого сустава с расслаивающим остеохондритом более выражены боли и отчетливее нарушена функция — прежде всего нарушается разгибание предплечья, а сгибание, пронация и супинация сохраняются в полном объеме даже в далеко зашедших случаях.

Деформирующий артроз локтевых суставов развивается у работающих с пневматическим инструментом и не имеющих контакта с вибрацией, но выполняющих работу с большим напряжением рук, особенно если она связана с ударом, рывком (Guylnot и Ducauquis, 1954). Заболевание часто сочетается с расслаивающим остеохондритом, что, конечно, усугубляет клиническую картину и ухудшает трудовой прогноз. Мы наблюдали случай деформирующего артроза

локтевого сустава в сочетании с усталостным переломом локтевой шпоры, причем больной отмечал неприятные ощущения только при упоре на локоть (рис. 52).

Деформирующий артроз лучезапястного сустава наблюдается часто. Боли в суставе беспокоят обычно при флексии и экстензии и возникают задолго до того, как рентгенологически устанавливаются изменения со стороны сустава. С другой стороны, нередко больные обращаются к врачу тогда, когда изменения в суставе достигают III фазы, отдельные кости запястья утрачивают свою

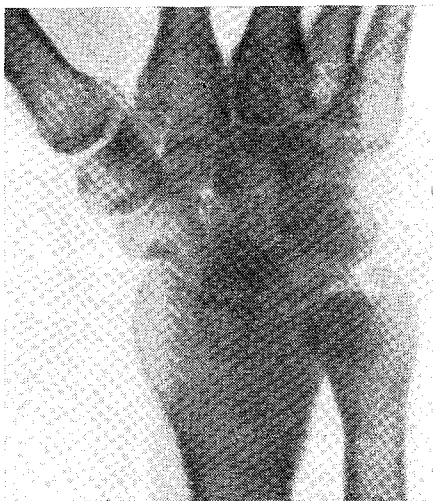


Рис. 53. Выраженный деформирующий артроз правого лучезапястного сустава у обрубщика 37 лет.

форму, и можно только удивляться, как можно было в этих условиях продолжать работу. Деформирующий артроз лучезапястного сустава чаще всего наблюдается у работающих с вибрационными инструментами (И. П. Щелкунов, И. П. Киселева и др.). Само собой разумеется, что достоверная диагностика и решение вопросов дифференциальной диагностики осуществляются рентгенологическим исследованием. Картина деформирующего артроза во II—III фазе заболевания весьма характерна (рис. 53).

Деформирующий артроз межфаланговых суставов встречается среди представителей многих профессий, но особенно часто отмечается у

выполняющих работу с преимущественной нагрузкой на эти суставы. Типичной в этом отношении профессиональной группой являются машинистки пишущих машин. Подсчитано (Н. А. Шенк), что при норме работы в 22—26 печатных страниц машинистке приходится делать от 47 500 до 56 200 ударов пальцами по клавишам пишущей машинки. Поскольку больше всего нагружены II—IV пальцы, именно они и подвергаются деформирующим процессам. Ноющие боли, припухлость, иногда покраснение сустава служат достаточными признаками деформирующего артроза, который в далеко зашедших случаях значительно отражается на трудоспособности. Однако мы не наблюдали больных, вынужденных из-за артроза пальцев рук переходить на инвалидность. Исключение составляют те артрозы межфаланговых суставов, которые возникли вследствие воздействия вибрации («местная вибрация»). При этом поражаются избирательно суставы, наиболее травмируемые, и



изменения в них не только ясно выражены, но обычно сочетаются с целым симптомокомплексом, известным как вибрационная болезнь. На рис. 54 видны изменения в суставах пальцев у бетонщицы, работавшей с виброуплотнителем. В подобных случаях перемена профессии обязательна, и новую работу, не связанную с большой нагрузкой на пальцы рук, больные выполняют без особого труда.

Особую форму костно-суставных изменений составляют возникающие вследствие воздействия рентгеновского облучения. А. В. Гринберг и Т. В. Орлова (1961) изучали костные изменения при хроническом внешнем облучении у 100 рентгенологов, рентгенотехников, радиологов, радиографов, из которых 72 контактировали с профессиональной вредностью более 5 лет. При рентгенологическом исследовании кистей у 32 человек были выявлены костные изменения в виде остеопорозов костной ткани с развитием крупноочаговой структуры по типу равномерного или пятнистого остеопороза, с истончением кортикального слоя и расширением костномозгового канала, атрофии костей с уменьшением их поперечника и смазанностью контуров, перестройки костной структуры в виде разволокнения кортикального слоя. Отмечались также изменения в суставах дегенеративно-дистрофического характера, типа деформирующего остеоартроза. Чаше других страдали II, III, IV пальцы.

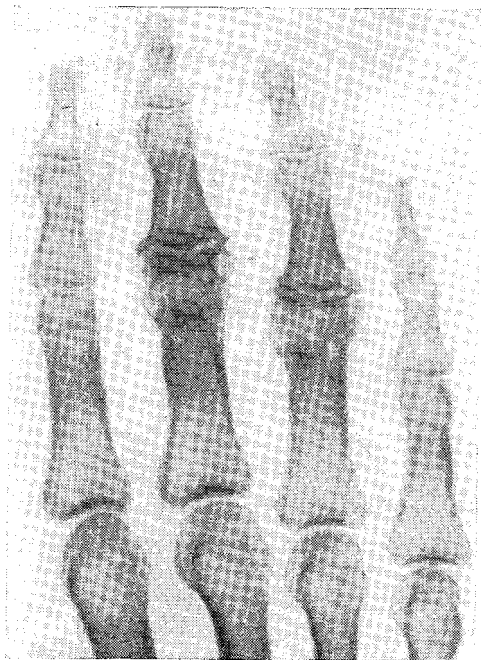


Рис. 54. Деформирующий артроз межфаланговых суставов III—IV пальцев у бетонщицы, работающей с ручным виброуплотнителем.

## ЛИТЕРАТУРА

- Айзенштейн И. М. Нов. хир., 1928, 8, 336—338.  
 Алмазов А. К- Нов. хир. архив, 1935, 34, 1—2, 195—197.  
 Альбрехт Г. А. Нов. хир. архив, 1929, 18, 1—3, 261.  
 Аренберг А. А. Ортопед., травматол., 1969, 3, 53—55.  
 Аронович Г. Д. Лен. мед. журн., 1926, 10, 90—94.  
 Аронович Г. Д. Врач, газета, 1928, 10, 729—734.  
 Арутюнов А. И., Бротман М. К- Нов. хир. архив, 1960, 2, 5—18.  
 Бавли Я- Л. В сб.: Профессиональные хирургические заболевания верхних конечностей. Л., 1959.  
 Байер В., Дернер Э. Ультразвук в биологии и медицине. Л., 1958.  
 Байков Н. И., Гольдин Л. Б. Нов. хир., 1930, 10, 87—89.  
 Баранцевич В. Е. Труды Лен. травматологического ин-та, в. 8. Л., 1958.  
 Бахрах Д. И. Гиг. труда, 1926, 5—6, 75—82.  
 Бекетова В. Мед. работник, 1951, 98.  
 Беликова О. П., Смыслов Г. Г. Невропатол., психиатр., 1926, 6, 56—62.  
 Белоцерковский В. М., Любарский В. И. Вести, хир., 1931, 24, 73—74, 76—85.  
 Бердашкевич Я. А., Боровицкая А. И. Ортопед., травматол., 1968, 3, 9—13.  
 Бердяев А. Ф. Хирургия амбулаторного врача. М., 1949.  
 Берзиньш Л. Э., Бремание Э. Б. В сб.: Вопросы лечения профессиональных заболеваний и интоксикаций. Л., 1967.  
 Бильрот Т. Общая хирургическая патология и терапия в пятидесяти лекциях. СПб., 1884.  
 Благородова Ф. Я. Врач, дело, 1927, 5, 361—362.  
 Блохин В. Н., Михайленко В. В. Ортопед., травматол., 1968, 8, 46—49.  
 Богданов Ф. Р. Теннисный локоть. В многотомном руководстве по хирургии, т. II, кн. I. М., 1960.  
 Богораз Н. А. Повреждения и заболевания локтевого сустава и предплечья. СПб., 1914.  
 Брандман Л. Л., Ирецкая М. В., Пухова О. А. Материалы научной конференции: Морфология, физиология и патология сердца, сосудов и крови. Л., 1967.  
 Брейдо И. С. В сб.: Профессиональные хирургические заболевания верхних конечностей и их лечение. Л., 1963.  
 Бреманис Э. Б. Синдром запястного канала и его лечение. Рига, 1964.  
 Бреманис Э. Б. Сов. мед., 1965, 6, 121—123.  
 Бржозовский А. Г. Вести, хир., 1930, 62—63, 3—8.  
 Броделе Н. П. В сб. научных работ Рижского мед. ин-та, в 6. Рига, 1956.  
 Бронштейн М. М., Терентьева В. Г. Труды Лен. педиатрического мед. ин-та, т. 36. Л., 1965.  
 Брускин Я-М. Клиническая топографическая анатомия. М.—Л., 1933.  
 Вайнштейн В. Г. Изв. биол. НИИ при Пермском ун-те, 1925, 4, 3—4.

- Вайнштейн В. Г., Берзин А. О. Вести, хир., 1962, 12, 43—47.
- Варшавский И. М. Сов. мед., 1965, 2, 122—125.
- Вегер А. М. Нов. хир. архив, 1934, 2, 321—325.
- Великоресцкий А. Н. В кн.: Справочник хирурга, т. 2. М., 1961, 266.
- Верещагин А. П. Изв. АПН РСФСР, 1957, 84.
- Вермель С. С. Клинич. мед., 1929, 7, 1487—1488.
- Вигдорчик Н. А. В сб.: Заболеваемость и инвалидность. Л., 1938.
- Вигдорчик Н. А. Лекции по профессиональным болезням. Л., 1940.
- Вильчур О. М. Клинич. мед., 1934, 9, 1328—1333.
- Винтергальтер С. Ф. Труды кафедры рентгенологии Лен. ГИДУВа, в. 13. Л., 1958.
- Вишневский А. С. Вести, рентгенол. радиол., 1938, 1, 12—17.
- Владимиров К. В., Семуков Я. Н. Хирургия, 1965, 2, 74—77.
- Воробьев В. П. Анатомия человека, т. 1. М., 1932.
- Гаврилов И. И. и др. Методика изучения и пути снижения заболеваемости промышленных рабочих. М., 1969.
- Гайдук П. В. Врач, дело, 1965, 5, 110—114.
- Геблер К. Физико-химические проблемы в хирургии. М.—Л., 1935.
- Геллер А.—Н. Ортопед., травматол., 1968, 2, 48—50.
- Геллер А. Н. Казанск. мед. журн., 1969, 5, 67.
- Гельман Г. И. 3-я Лен. общегородская конф. хирургов поликлиник, амбулаторий и медсанчастей. Л., 1963.
- Геонджиан Г. М. В сб. научных работ клинич. б-цы МПС, т. 1. М. 1948.
- Гершензон В. Ф. Сов. здравоохран. Киргизии, 1967, 1, 58—59.
- Гинзбург И. С. Нов. хир., 1925, 6, 809—812.
- Глин Дж. Х. Кортизонотерапия. М., 1960.
- Глинер Т. И. Ортопед., травматол., 1956, 4, 63.
- Гнилорыбов Т. Е., Гришин И. Н. Кортикостероиды при лечении воспалительных хирургических заболеваний. М., 1968.
- Годлевская М. В. и др. Гиг. труда, 1969, 1, 7—11.
- Гольдман Д. Г. Врач, дело, 1930, 12, 948—950.
- Голяницкий И. А. Хирургические профессиональные болезни органов движения. М., 1927.
- Горбатов И. Д. Сов. мед., 1954, 6, 30—31.
- Горбатов И. Д. Хирургия, 1965, 2, 124—125.
- Горбунов В. П. Стенозирующие лигаментиты тыльной связки запястья и кольцевидных связок пальцев. Л., 1956.
- Грацианская Л. Н. Сов. мед., 1962, 5, 112—114.
- Грацианская Л. Н., Гринберг А. В., Элькин М. А. Профессиональные заболевания рук от перенапряжения. Л., 1963.
- Гринберг А. В. Рентгенодиагностика профессиональных заболеваний костей и суставов. Л., 1962.
- Губер-Гриц Д. С. Врач, дело, 1925, 19—20, 1511—1515.
- Гурзо С. Д. Заболевания нервно-мышечной системы у доярок. М., 1938.
- Гусев Б. Н. Нов. хир. архив, 1936, 10, 397—402.
- Денисова М. В. Клинич. мед., 1965, 4, 154—157.
- Динабург А. Д. и др. Заболевания нервной системы при дегенеративных процессах позвоночника. Киев, 1967.
- Дитерихс М. М. Введение в клинику заболеваний суставов. М., 1937.
- Дмитриев И. П. Труды 1-го Всеукр. съезда хирургов. Киев, 1927.
- Донская Л. В., Коган А. Г., Элькин М. А. Гиг. труда, 1969, 9, 35—36.
- Дорон Г. Я., Дубовои Е. Д. Вестн. рентгенол. радиол., 1932, 3, 277—280.
- Дрогичина Э. А., Мазунина Г. Н. Клиника, лечение и профилактика заболеваний рук у доярок. М., 1957.
- Дрогичина Э. А., Осипов В. Г. Гиг. труда, 1963, 7, 27—32.
- Дудковская А. А. Рефераты и тезисы докладов научной сессии Белорусского ин-та усовершенствования врачей. Минск, 1960.

- Дьяченко В. А., Рентгенодиагностика обызвествлений и гетеротопных окостенений. М., 1960.
- Дьяченко М. Я., Рогожин Н. И. Ортопед., травматол., 1963, 5, 63—64.
- Евсюкова А. В. В сб.: Профессиональные хирургические заболевания верхней конечности. Л., 1959.
- Ежевская В. В. Врач, дело, 1957, 7, 697—701.
- Екимова Е. А. Здрав. Белоруссии, 1967, 1, 59—60.
- Емельяшенков А. И. Фасции и клетчаточные пространства плечевого пояса. Автореф. дисс. М., 1958.
- Ждан В. М., Борейшик И. И. Здрав. Белоруссии, 1966, 6, 63—65.
- Жевахова Т. С. Ортопед, травматол., 1959, 12, 57.
- Зайцев Е. Д. Сов. вести, рентгенол., 1933, 6, 386—389.
- Зарубин Е. И. Материалы VIII съезда мед. работников Ярославской обл, Ярославль, 1967.
- Зиверт Ю. Tenositis crepitans. СПб., 1867.
- Зулкарнеев Р. А. В сб.: Профилактика и лечение травм и заболеваний опорно-двигательного аппарата. Казань, 1963.
- Иванов В. И. Вести, железнодорож. мед., 1916, 5, 177—178.
- Иванченко А. И. Казанск. мед. журн., 1930, 3, 274—278.
- Иванчук Ю. В., Бажинский Н. Н. Вести, рентгенол. радиол., 1968, 3, 82—83.
- Ивашко Л. М. 5-я научно-практ. конф. хирургов Ленинграда. Л., 1967.
- Израэльсон З. И. Гиг. труда, 1927, 5, 60—62.
- Иоакимис К. Д. Сов. здравоохр. Киргизии, 1940, 6, 67—70.
- Каллистов И. П. Нов. хир., 1929, 9—10, 494—520, 1930, 1, 60—85; 1930, 2, 197—205; 1930, 10, 223—225.
- Каримова А. Х. Врач, дело, 1958, 11, 1211—1214.
- Катлапс К. К. В сб. научных работ врачей санаторно-курортных учреждений профсоюзов, в. 1. М., 1964.
- Католик Г. М. Врач, дело, 1965, 6, 113.
- Кацнельсон Г. Б. В сб.: Профессиональные заболевания верхних конечностей и их лечение. Л., 1963.
- Кендалл А. Труды XII юбилейного Междунар. конгресса спортивной медицины. М., 1959.
- Киселева И. П. Ортопед., травматол., 1963, 11, 29—32.
- Кнеплер А. Г. Нов. хир. архив. 1930, 3, 347—367.
- Козлова В. И. Труды Лен. педиатрического мед. ин-та, т. 36. Л., 1965.
- Козловская Е. Ф. В сб.: Профессиональные хирургические заболевания верхних конечностей и их лечение. Л., 1963.
- Колдаев С. М. Нов. хир., 1930, 7, 186—193.
- Кондратюк А. Ф. Воен.-мед. журн., 1966, 2, 80—82.
- Коноров П. И. Сов. хир., 1933, 6, 266—268.
- Коншин М. Д. Нов. хир., 1927, 5, 527—531.
- Корнинг К. Топографическая анатомия. М., 1936.
- Косинская Н. С. Врачебно-трудовая экспертиза при дегенеративно-дистрофических поражениях суставов верхней конечности. Л., 1959.
- Косинская Н. С. Дегенеративно-дистрофические поражения костно-суставного аппарата. Л., 1961.
- Кочиев К. Б. Вести, рентгенол. радиол., 1933, 12, 6, 443—450.
- Кош Р. Хирургия кисти. Будапешт, 1966.
- Красов Л. И. Сов. мед., 1965, 7, 91—94.
- Красовская Т. М. Труды 3-го Поволжского съезда врачей. Астрахань, 1931.
- Крупно И. Л. Плече-лопаточный периаартрит. Л., 1959.
- Крупко И. Л. Ортопед., травматол., 1962, 6, 11—17.
- Крупко И. Л. Веста, хир., 1965, 6, 126—131.
- Крылов Н. П., Рокитянский В. И. Ультразвук и его лечебное применение. М., 1958.

- Кузьмин Д. С. В сб. работ по гигиене труда, профессиональным болезням и экспертизе трудоспособности. Л., 1940.
- Кулахмедова Ф. У. В сб.: Профессиональные хирургические заболевания верхней конечности. Л., 1959.
- Куслик М. И. Нов. хир., 1931, 5, 346—348.
- Кучеренко А. Е. Клинич. хир., 1967, 2, 63—65.
- Ламм Я.-Э. Травматические профессиональные бурситы. М., 1966.
- Левин М. М. Гиг., безоп. и пат. труда, 1931, 4—5, 34—41.
- Ли А. Д. Ортопед., травматол., 1962, 12, 18—22.
- Линдеман В. И. Нов. хир. архив. 1924, 3—4, 598—611.
- Логачев К.-Д. Врач, дело, 1955, 9, 887—888.
- Лубочкии Д. Н. Основы топографической анатомии. М., 1953.
- Лукашев В. А. и др. Врач, дело, 1958, 8, 541—542.
- Лукомский Г. И. Хирургия, 1954, 4, 81—84.
- Лукьянова А. А. Вестн. хир., 1945, 7, 40—42.
- Лысенков Н. К., Бушкович В. И., Привес М. Г. Учебник нормальной анатомии. Л., 1958.
- Маевский А. Б. В сб.: Вопросы лечения профессиональных заболеваний и интоксикаций. Л., 1967.
- Мазунина Г. Н. Профессиональные заболевания периферических нервов и мышц руки. Л., 1969.
- Мазунина Г. Н., Брагина В. А., Волкова З. А. Профессиональные заболевания рук. М., 1967.
- Майкова-Строганова В. С., Рохлин Д. Г. Кости и суставы в рентгеновском изображении. Л., 1957.
- Макаренко Т. П. Фельдшер и акушерка. 1949, 5, 5—8.
- Маковкин В. А. Нов. хир. архив., 1940, 48, 1—2, 83—87.
- Максименков А. Н. В кн.: Техника хирургических операций. М., 1944.
- Маликов В. Б. Хир., 1970, 3, 60—62.
- Мангейм А., Цыпкин Б. Белорусск. мед. мысль. 1924, 2—3, 114—117.
- Марсова В. С. Заболевания мышц, имеющие в основе расстройства функции сокращения. М., 1935.
- Махов Е. К. Воен.-мед. журн., 1969, 9, 33—34.
- Медведовский А. З. Хирургия, 1954, 4, 79.
- Мочан В. Я. Нов. хир. архив, 1928, 18, 1—3, 259.
- Мейлэ И., Брабареску Е., Мейлэ Р. Рум. мед. обозр., 1965, 4, 99—103.
- Микулинский А. М. и др. Гиг. труда, 1969, 11, 60—61.
- Милитарев Ю. М. Сов. мед., 1965, 1, 107—110.
- Минин Н. Тендовагиниты. БМЭ, 1 изд., т. 32.
- Минина Р. М. Ортопед., травматол., 1937, 1, 140—141.
- Михайленко В. В. Хирургия, 1967, 7, 114—118.
- Михайленко В. В. Стенозирующий лигаментит пальцев и кисти. Автореф. дисс. М., 1967.
- Монтень М. Опыты, кн. 2, гл. 26. М., 1958.
- Морозов Н. С. Вестн. хир., 1968, 7, 76—78.
- Морозов Н. С., Аникаев В. Г. В сб.: Профессиональные хирургические заболевания верхних конечностей и их лечение. Л., 1963.
- Мтварелидзе М. А. Врач, дело, 1931, 1—2, 25—27.
- Мушина-Удговская Л. И. Сов. мед., 1958, 12, 48—52.
- Мэнь Р. Труды XII юбилейного Междунар. конгресса спортивной медицины. М., 1959.
- Нагорный Д. И. Врач, дело, 1929, 21.
- Недохлебов В. П. Труды и материалы Укр. ин-та рабочей медицины, кн. 5. Харьков, 1926.
- Оболенская А. И., Голяницкий И. А. Нов. хир., 1927, 1, 51—60.
- Сбросов А. Н., Скурихина Л. А. Клинич. мед., 1964, 4, 139—144.
- Огиенко В. С. Материалы I научно-практ. конф. врачей Бурятии. Улан-Удэ, 1966.

- О г н е в В. В., Ф р а у ч и В. Х. Топографическая и клиническая анатомия. М., 1960.
- О к у н е в а Н. Ф. В сб.: Профессиональная патология и гигиена, в. 10. Л., 1930.
- О к у н ь Н. С., Ч у х н о в а Н. М. В сб.: Вопросы лечения профессиональных заболеваний и интоксикаций. Л., 1967.
- О с и п о в а В. Г., Гиг. труда, 1961, 11, 29—34.
- О стр о в с к и й М. И. Нов. хир. архив, 1928, 18, 1—3, 255.
- О с т р о у м о в а И. В. Сов. мед., 1969, 2, 62—64.
- П е х а н И., К р ш и ж К. Журн. невропатол., психиатр., 1960, 8, 982—985.
- П е р е л ь м а н И. М. Нов. хир., 1926, 2, 27 31.
- П о л е н о в А. Л. Нов. хир. архив, 1928, 18, 1—3, 161.
- П о л я ч е к А. С. В сб.: Вопросы лечения профессиональных заболеваний и интоксикаций. Л., 1967.
- П о п е л ь н с к и й Я- Ю. Шейный остеохондроз. М., 1966.
- П о т к и н - П о с а д с к и й В. А. Ортопед., травматол., 1964, 8, 51—53.
- П р о н ь к о в а Е. Н. Гиг. труда, 1965, 11, 33—37.
- П у с т ы л ь н и к Э. Я. Хирургия, 1941, 2, 51—53.
- Р а б и н е р з о н А. В. Вестн. хир., 1929, 47, 100—103.
- Р а й г о р о д с к и й С. А. Сов. мед., 1964, 12, 73—75.
- Р е з н и к С. Д. Хронические травматические бурситы коленных и локтевых суставов. Киев, 1962.
- Р е й н б е р г С. А. Рентгенодиагностика заболеваний костей и суставов. М., 1968.
- Р о з е н б л а т В. В. Проблема утомления. М., 1961.
- Р о з о в В. И. Ортопед., травматол., 1956, 1, 9—13.
- Р о х л и н Д. Г. Рентгенодиагностика заболеваний суставов. Л., 1940.
- Р у б и н Д. И. Ортопед., травматол., 1961, 2, 55.
- Р у д е н к о О. М. Нов. хир. архив, 1928, 9, 433—436.
- Р ы б и н А. М. Труды Новосибирского мед. ин-та, т. 36. Новосибирск. 1961.
- Р ы б и н А. М. В сб. трудов по некоторым вопросам хирургии и травматологии. Новосибирск, 1963.
- Р ы в л и н Я. Б. Клин. хир., 1964, 3, 3—7.
- С а м с о н о в а З. Ф. Тезисы докладов конф. врачей хирургов лечебных учреждений Моск. жел. дороги. Перово, 1960.
- С а н т о ц к и й М. И., К о п е л ь м а н С. Л. Журн. совр. хир., 1929, 4, 6. 1361—1371.
- С в я ж е н и н о в а Н. Г. Хирургия, 1951, 12, 66—69.
- С е г а л ь С. М. Сов. мед., 1952/7, 25—27.
- С е л и в а н о в В. П. Диагностика и лечение остеохондропатий и асептических некрозов. Кемерово, 1965.
- С е л ь т и н В. К. Нов. хир., 1933, 6, 263—265.
- С е р е б р я н и к Б. Е. В сб.: Оздоровление труда и революция быта, в. 26. М., 1929.
- С и п о в с к и й П. В. Вестн. хир., 1957, 4, 27—33.
- С л о н и м И. Я. Нов. хир., 1931, 4, 385—388.
- С м и р н о в И. Н. Ортопед., травматол., 1963, 6, 54—56.
- С о з о н - Я р о ш е в и ч А. Ю. В юбил. сборнике проф. И. И. Грекова. Пг., 1921.
- С о л о м и н А. М. Материалы к 5-й объед. научной конф. мед. и научн.-исслед. ин-тов гор. Ростова-на-Дону, ч. 2. Ростов-на-Дону, 1968.
- С п е р а н с к и й Г. Д. Сов. клин., 1931, 5—6, 561—566.
- С т р е л к о в А. Г. Сов. врач, журн., 1937, 2, 141—142.
- Т а и р о в а Л. И. Клин. хир., 1967, 3, 48—52.
- Т в а р а д з е В. А. В сб.: Профессиональные хирургические заболевания верхней конечности. Л., 1959.
- Т е т д о е в А. М., М о р о з о в Н. С. Ортопед., травматол., 1963, 6, 53—54.
- Т и м о ф е е в С. Л. Нов. хир., 1927, 5, 512—517.

- Тихомиров М. А. В сб.: Вопросы клинической анатомии, оперативной и клинической хирургии. Л., 1967.
- Тонкое В. Н. Учебник нормальной анатомии человека. Л., 1958.
- Толстопятова Н. С. Вестн. рентгенол., радиол., 1961, 5, 46—52.
- Тройников А. Т. Вестн. хир., 1968, 1, 68—70.
- Усольцева Е. В. Травматол. ортопед., 1965, 8, 32—36.
- Фарберман В. И. Сов. мед., 1959, 12, 34—37.
- Фирер С. Л. Врач. дело, 1929, 1, 39—40.
- Фишман Л. Г. Клиника и лечение заболеваний пальцев и кисти. М., 1963.
- Френкель А. Б., Куликов С. Д. Нов. хир., 1930, 3, 312—315.
- Фридланд М. О. Вестн. хир., 1934, 101—102, 86—89.
- Хорошко В. К. Русск. клин., 1927, 7, 501—505.
- Хромов Б. М. Хирургия, 1949, 7, 62—68.
- Цейхин И. Ш. В сб.: Профессиональные хирургические заболевания верхних конечностей и их лечение. Л., 1963.
- Чаклин В. Д. Ортопедия. М., 1957.
- Чиликов Н. А. Тезисы докладов конф. врачей хирургов лечебных учреждений Моск. жел. дороги. Перово, 1960.
- Чистяков Н. Л. Хирургия, 1939, 5, 84—95.
- Шанцер Ю. В. Сов. мед., 1964, 4, 115—116.
- Шапиро М. П., Цыпкин Б. П. Клиника эпифизонекрозов и апофизитов. Минск, 1935.
- Шапиро Т. З. 1-я научно-практ. конф. врачей г. Кишинева. Кишинев, 1962.
- Швальб П. Г. Ортопед., травматол., 1964, 8, 55—57.
- Швальб П. Г. Вестн. хир., 1965, 9, 106—109.
- Шевлякова Н. В., Шавенцова Е. З., Беляков А. А. Научные работы врачей Мордовской АССР, в. 2. Саранск, 1963.
- Шейкин А. И. Клин. мед., 1938, 1, 96—98.
- Шенк Н. А. Нов. хир., 1928, 5, 493—502.
- Шерemet И. В., Куперштейн С. Я. 4-я научно-практ. конф. врачей лечебно-профилактических учреждений Фрунзенского района Ленинграда. Л., 1968.
- Шнее А. Я. Моск. мед. журн., 1924, 6, 53—59.
- Шнее А. Я. Клин. мед., 1931, 11—12, 457—462.
- Шнее А. Я., Чахунашвили О. С. Длительное местное обезболивание. М., 1963.
- Шохман Я. Д. В сб.: Профессиональные хирургические заболевания верхней конечности. Л., 1959.
- Шугаев Н. П. Гиг. труда, 1924, 9, 91—93.
- Шушковский И. И. Труды Семипалатинского мед. ин-та, т. 5. Семипалатинск, 1969.
- Щелкунов И. П. Ортопед., травматол., 1962, 7, 42—48.
- Элькин М. А. Эпикондилит плеча. Л., 1957.
- Элькин М. А. Профессиональный крепитирующий тендовагинит предплечья. Л., 1958.
- Элькин М. А. В сб.: Профессиональные хирургические заболевания верхней конечности. Л., 1959.
- Элькин М. А. Профессиональные стенозирующие лигаментиты. Л., 1959.
- Элькин М. А. Зашелкивающий палец. Л., 1960.
- Элькин М. А. Эпикондилит. Стилоидит. Зашелкивающий палец. Л., 1960.
- Элькин М. А. Клиника и лечение эпикондилита плеча, стилоидита и зашелкивающего пальца. Л., 1961.
- Элькин М. А. В сб.: Профессиональные хирургические заболевания верхних конечностей и их лечение. Л., 1963.
- Элькин М. А. Вестн. хир., 1964, 11, 90—93.
- Элькин М. А. Труды Лен. педиатрического мед. ин-та, т. 36. Л., 1965.
- Элькин М. А. Гиг. труда, 1965, 2, 48—51; 7, 49—52.
- Элькин М. А. В сб.: Вопросы лечения профессиональных заболеваний и интоксикаций. Л., 1967.

- Элькин М. А. 5-я научно-практ. конф. хирургов Ленинграда. Л., 1967.
- Элькин М. А. Экспертиза трудоспособности при профессиональных заболеваниях рук от перенапряжения. Л., 1969.
- Элькин М. А., Грацианская -Л. Н. О профессиональных заболеваниях рук от перенапряжения. Л., 1965.
- Элькин М. А., Ли А. Д. Стенозирующие лигаментиты запястья и пальцев. Л., 1968.
- Элькин М. А., Окунь Н. С. В сб.: Вопросы лечения профессиональных заболеваний и интоксикаций. Л., 1967.
- Элькин М. А., Смирнов И. Н. Хирургия, 1963, 5, 57—62.
- Элькин М. А., Шеремет И. В. 3-я научно-практ. конф. врачей лечебно-профилактических учреждений Фрунзенского района Ленинграда. Л., 1967.
- Элькин М. А., Шеремет И. В. 5-я научно-практ. конф. хирургов Ленинграда. Л., 1967.
- Элькин М. А., Шеремет И. В. 4-я научно-практ. конф. врачей лечебно-профилактических учреждений Фрунзенского района Ленинграда. Л., 1968, 80—89, 118—122, 165—186.
- Элькин М. А., Шеремет И. В. Юбилейная научная сессия врачей Фрунзенского района Ленинграда, посвящ. столетию со дня рождения В. И. Ленина. Л., 1969.
- Эпова А. А. Воен.-мед. журн., 1963, 10, 88.
- Эсаишвили Н. М. В сб.: Исследования по физиологии труда и НОТ в профессиях, связанных с перенапряжением нервно-мышечной системы. Л., 1969.
- Языков Д. К. Дифференциальная диагностика в клинике травматологии и ортопедии, М., 1963.
- Aitken A. A. New Engl. J. Med., 1945, 232, 4, 105—106.
- Albertini A. Henke-Lubarsch's Handbuch d. pathologische Anatomie. Bd. 9, T. 1. Berlin, 1929.
- Albou A. et al. Presse med 1961, 41, 1745—1746.
- Albrecht W. Цит. по Hohmann, 1949.
- Allen J. Med. J. Austr., 1944, 31, I, 273—274.
- Andreesen R. Arch. klin. Chir., 1965, 309, 56—64.
- Androic S. Zbornik o bolestima sake. Zagreb. 1969..
- Anger F. Periarthritis humero-scapularis. Berlin. 1939.
- Antegliano. Цит. по Tilman, 1900.
- Arloing F., Thevenot L. Encyclopedie medico-chirurgicale, t. 8. Paris, 1938.
- Axhausen Q. Arch. klin. Chir., 1924, 129, 26—37; 1929, 151, 72—98.
- Baader E. W. Gewarbekranheiten. Munchen, 1954.
- Bahls G. Arch. Orthop. Unfall Chir., 1954, 46, 474—481.
- Балчев Г. Хирургия (София), 1960, 5—6, 446—453.
- Bartschi-Rochaix W. Schweiz. Arch. Neur. Psych., 1953, 73, 12, 407—412.
- Bauer G. et al. Acta med. Scand., 1950, 136, 188—196.
- Baumann E. Munch, med. Wschr., 1917, 27, 118—120.
- Beckmann G. Zbl. Chir., 1956, 26, 1077—1083.
- Begonne M. Contribution a l'etude du doigt a ressort. Paris, 1896.
- Bellin du Coteau. Rev. Path. Corp., 1934, 12, 1748—1771.
- Bente D. Kretschmer M., Schik C. Arch. Psychiat., 1953, 190, 342—354.
- Berger Цит. по Baader, 1954.
- Bergmann E. Arch. Orthop. Unfall Chir. 1925, 23, 4, 368—374.
- Bergmann H., Stieda A. Munch, med. Wschr., 1908, 2, 699—714.
- Bernard J., Duteil H. J. radiol., 1948, 29, 307—309.
- Bernhardt M. Neurol. Zbl., 1896, 15, 13—27.
- Bernhardt M. Dtsch. med. Wschr., 1910, 5, 221—222.
- Berteison A. Hospitalstidende, 1941, 11, 2267—2269,



- Besutti A. *Minerva ortop.*, 1964, 15, 3, 87—89.
- Bianchi J. *Stad. med. chir. sport*, 1949, 3, 262—284.
- Bittersohl Q. *Dtsch. Gesundheit.*, 1952, 7, 22, 692—697.
- Blecher K. *Fortsch. Rontgenstr.*, 1913, 20, 239—248.
- Blenke A. *Acta chir. Scand.*, 1930, 67, 91—93.
- Blum M. *Chirurgie de la main*. Paris. 1882.
- Bohler J., Aichler H. *Arch. Orthop. Unfall Chir.*, 1955, 47, 3, 117—119.
- Boshamer K. *Munch. med. Wschr.*, 1934, 81, 23, 870—871.
- Bosworth D. M. J. *Bone Joint Surg.*, 1955, 37—A, 527—533.
- Boyer A. Цит. по Rais, 1961.
- Brown W. M. *Brit med. J.*, 1935, sept. 21, 538—539.
- Bunnell Q. *Surgery of the Hand*. Philadelphia, 1956.
- Burman M. *New York J. Med.*, 1951, 21, 2417—2419.
- Burman M. *Arch. Surg.*, 1952, 65, 6, 552—562.
- Burns B. H., Ellis V. H. *Lancet*, 1936, 5874, 717—718.
- Calberg G. *Acta orthop. Belg.*, 1957, 23, 1, 55—62.
- Carlier M. *Le doigt a ressort*. Paris, 1883.
- Carp L. *Arch. Surg.*, 1932, 24, 6, 904—922.
- Charpentier M. *L'Union med.*, 1884, 124, 365—366.
- Chawannaz J. *Rev. Chir.*, 1938, 76, 126—141.
- Chiari K. *Zbl. Chir.*, 1953, 3, 101—106.
- Christensen L. *Hosp. tid.*, 1931, I, 673—682.
- Clado S. *Progr. med.*, 1902, 16, 4, 273—277.
- Codman C. *The Shoulder*. New York, 1934.
- Colley F. *Dtsch. Ztschr. Chir.*, 1899, 53, 563—574.
- Compere E. L. *Ann. Surg.*, 1933, 97, 773—777.
- Conn H. *Ohio st. med. J.*, 1931, 27, 713—720.
- Cooper C. E. *US Nov. M. Bull.*, 1945, 44, 501—506.
- Couderc M. *Etude sur un nouvel accident professionnel du la rupture probable et partielle du tendon epicondylar. Toulouse*, 1896.
- Crauford F. S., Podgorskii E. S. *Arch. Industr. Hyg.*, 1953, 7, 5, 423.
- Crisp E. J., Kendall P. H. *Lancet*, 14 august, 1954.
- Cyriax J. J. *Bone Joint Surg.*, 1936, 18, 921—940.
- Cyriax J., Troisier O. *Brit. med. J.*, okt., 31, 1953.
- Czipolt L. *Mag. Traum. orthop.*, 1961, 1, 71—73.
- D'Aquino B., Poglajon C' *Riv. mal. prof.*, 1966, 53, 3—4, 504—514.
- Dickson D. D., Lackey C. A. *J. Bone Joint Surg.*, 1948, 30-A, 903—909.
- Dietrich K. F., Anders C., Gastrap H. *Zbl. Chir.*, 1958, 83, 1707—1709.
- Dionis du Séjour P. *Bull. mem. Soc. nat. Chir.*, 1934, 60, 814—816.
- Dubs J. *Schweiz. med. Wschr.*, 1920, 1, 166—168.
- Dubs J. *Dtsch. med. Wschr.*, 1921, 20, 57—62.
- Duckworth. *Ref.: Zbl. Chir.*, 1938, 21, 661.
- Duplay S. *Arch. Gen. med.*, 1872, 11, 513—542.
- Edam K. *Therap. Gegenw.*, 1949, 4, 175—176.
- Eichler G. *Epicondylitis humeri*. Erlangen, 1921.
- Eichhoff E. *Beitr. klin. Chir.*, 1927, 139, 4, 746—752.
- Eller. Цит. по Kuttner, Hertel, 1925.
- Ellis M. *Brit. med. J.*, 1956, 2, 777—783.
- Engelmann G. *Dtsch. Gesundheit.*, 1957, 6, 185—192.
- Erb K. H., Baumbusch F. *Med. KHN.*, 1948, 43, 418—422.
- Eshle A. *Schweiz. med. Wschr.*, 1924, 44, 1006—1010.
- Ettore F. *Ref.: Zbl. Chir.*, 1936, 63, 593.
- Eufinger H. *Med. KHN.*, 1957, 25, 1101—1104.
- Exner G. *Die Halswirbelsäule*. Berlin, 1954.
- Exner G. *Muskel- und Bindegewebserkrankungen*. Stuttgart, 1957.
- Fahey J. J., Bollinger J. A. *J. Bone Joint Surg.*, 1954, 36, 1200—1210.
- Fara N. *Acta chir. Cechosl.*, 1961, 4, 287—296.

- Felicki K. Ueber schnellenden Finger, Berlin, 1882.
- Felsenreich F. Dtsch. Ztschr. Chir., 108, 211, 1—3, 175—183.
- Fenz E. Ergebn. Chir., 1943, 34, 452—471.
- Fere S. Rev. med., 1897, 2, 47—50.
- Fergusson N. Ann. Surg., 1937, 105, 79—86.
- Finkelstein H. J. J. Bone Joint Surg., 1930, 12, 509—540.
- Fischer A. W. Arch. klin. Chir., 1923, 125, 749—775.
- Fischer H. Zbl. Chir., 1940, 67, 1773—1780.
- Flesch M. Berufskrankheiten des Musikes. Wien, 1925.
- Florcken H. Munch. med. Wschr., 1912, 59, 1378.
- Flowerdew R. E., Bode O. B. Brit. med. J., 1942, 2, 367—370.
- Focke W. Arch. klin. Chir., 1950, 266, 74—82.
- Foreella I. C. Minerva orthop., 1956, 1, 31—33.
- Foster A. Lancet, 1960, 454—456.
- Franke F. Dtsch. med. Wschr., 1910, 1, 36, 13—16.
- Frisch O. Arch. klin. Chir., 1909, 89, 823—827.
- Frykholm R. J. Neurosurg., 1947, 4, 403—410.
- Garden R. S. J. Bone Joint Surg., 1961, 43-B, 1, 100—106.
- Garsten P. Acta Chir. Scand., 1951, 101, 85—90.
- Gillespol H. S. J. Bone Joint Surg., 1961, 43-B, 2, 245—249.
- Gillis K. W. J. Bone Joint Surg., 1960, 42-B, 352—355.
- Ginko T. Med. pracy, 1962, 6, 491—499.
- Gloim K. Die Ergebnisse der operativen Behandlung der Epicondylitis humeri nach Hohmann. Hamburg, 1952.
- Goeldel H. Munch. med. Wschr., 1920, 67, 1147—1149.
- Goldie I. Epicondylitis lateralis humeri. Stockholm, 1964.
- Goslan A. Le syndrome du canal carpien et l'acroparethesie. Paris, 1962.
- Gosselin. Цит. по Kuttner, Hartel, 1925.
- Grewe H. E. Zbl. Chir., 1955, 30, 1210—1214.
- Griessman H. Chirurg, 1951, 1, 43—44.
- Grob M., Stockmann M. Helv. paediatr. Acta, 1951, 6, 2, 112—118.
- Grossberger A. Zbl. Chir., 1961, 42, 2198—2201.
- Grow R. S. Brit. med. J., 1960, 5, 1611—1615.
- Gualtieri G. Minerva ortop., 1961, 11, 812—815.
- Gutzeit K. Dtsch. med. Wschr., 1951, 76, 44—49.
- Guyenot M. E., Ducangis K. M. Arch. malad. profes., 1954, 14, 1, 50—55.
- Hackel H. Wien. med. Wschr., 1954, 51/52, 1027—1028.
- Hadji-Zavar A. Unfallmed., 1954, 4, 275—297.
- Hagen I. Handbuch d. gesamte Unfallheilkunde v. Burkle de la Camp., Bd. 3. Stuttgart, 1956.
- Hainzl H. Chirurgie der Hand und Armverletzungen. Berlin, 1957.
- Hamann P. Dtsch. Gesundheit., 1951, 7, 195—197.
- Hammond G. J. Bone Joint Surg., 1962, 44-A, 3, 494—504.
- Hanack F. Bratisl. lek. listy, 1937, 17, 430—439.
- Hanlon G. R. Am. J. Surg., 1949, 77, 4, 491—498.
- Hanson R. New York J. med., 1943, 43, 29—33.
- Hansson K., Horwich I. JAMA, 1930, 94, 20, 1557—1561.
- Hauck G. Arch. klin. Chir., 1923, 123, 233—258; 1924, 128, 815—822.
- Heilborn K. Über den schnellenden Finger. Berlin, 1895.
- Helvig. Цит. по Winterstein, 1930.
- Herrnheiser G. Acta radiol., 1926, 6, 545.
- Hiltunen A. a. oth. Arch. Industr. Hyg., 1954, 9, 6, 476—470.
- Hohmann G. Verhandl. Dtsch. Orthop. Gesellschaft, 1927, 21, 349—354.
- Hohmann G. Hand und Arm. München, 1949.
- Holstein E. Die Melde- und Entschädigungspflicht der Berufskrankheiten. Berlin, 1958.
- Howard N. I. J. Bone Joint Surg., 1937, 19, 447—459.
- Howard N. I. Am. J. Surg., 1938, 12, 723—729.
- Hult L. Cervical, Dorsal and Lumbar Syndrome. Stockholm, 1954.

- Hulten O. Acta radiol., 1928, 9, 155—169.  
Hulten O. Acta Chir. Scand., 1935, 76, 121—135.  
Hurley. Цит. по Qoldie, 1964.  
Huth I., Buchner L., Warnke H. Zbl. Chir., 1956, 36, 1931—1936.  
Idelberger K. Handbuch d. Orthopadie, Bd. 3. Stuttgart, 1959.  
Jagerink T. Д. Z. Orthop. Chir., 1928, 50, 703—705.  
Jarjavay. Gaz. med., 1867, 3, ser., 325.  
Jeannin G. Arch. Gen. med., 1895, 2, 310—327.  
Jedrzejewski R. Polski Tyg. Lek., 1959, 7, 306—311.  
Jersin N.. Rev. suisse des ace. du travail. Bern, 1920.  
Joeck H. Arch. Orthop. Unfall Chir., 1937, 37, 618—640.  
Jungmann E. Ergebn. Chir., 1923, 16.  
Kaplan E. B. J. Bone Joint Surg., 1959, 41-A, 1, 147—151.  
Keiling G. Die Epicondylitis humeri bei Arbeiten im Produktions betrieb. Berlin, 1952.  
Kelly A. P., Jakobson H. S. Industr. med. Surg., 1964, 33, 8, 570.  
574.  
Keon - Kohen B. J. Bone Joint Surg., 1951, 33, 96—99.  
Kerppef B. Med Klin., 1917, 13, 1014—1020.  
Kienbock R. Fortschr. Rontgenol., 1910, 76, 77—89.  
Kladosek K. Orthop., 1960, 93, 4, 589—592.  
Knowles E. L., Kipling M. D. Brit. med. J., 1953, 10, 3, 200—209.  
Kohler J., Moritz R. Med KHN., 1956, 49, 2080—2082.  
Konig F. Lehrbuch der spezielle Chirurgie, Bd. 3. Berlin, 1886.  
Konig F. Dtsch. Z. Chir., 1888, 27, 785—790.  
Kroh F. Arch. klin. Chir., 1925, 136, 240—276.  
Kurnett. Цит. по В. Г. Вайнштейну и А. О. Берзин, 1962.  
Kuster E. Arch. klin. Chir., 1902, 67, 1015—1021.  
Kuttner H. Zbl. Chir., 1907, 31, 101—112.  
Kuttner H., Hertel E. Ergebn. Chir., 1925, 18.  
Kvist H. Duodecim, 1957, 78, 408—416.  
Lacey T., Goldstein L. Tobin C. J. Bone Joint Surg., 1951, 33-A, 347—350.  
Lambrecht W. Chirurg, 1948, 19, 55—58.  
Lambrecht W. Bruns Beitr. klin. Chir., 1955, 191, 2, 147—150.  
Lamphier T. A., Crooker I. L. Industr. Med. Surg., 1965, 11, 847—856.  
Lange H. Aerztl. Praxis, 1950, 46, 38—42.  
Lange M. Orthopadische-Chirurgische Operationslehre. Munchen, 1951.  
Langerskiold A. Acta chir. Scand., 1949, 99, 1, 73—78.  
Lanz T., Wachsmuth W. Praktische Anatomie, Bd. 1, т. 3. Berlin, 1933.  
Lapidus F., Fenton R. Arch. Surg., 1952, 64, 475—487.  
Leriche R. Presse med., 1936, 5, 38—42.  
Lipscomb P. R. Surg. Klin. N. Am., 1944, 24, 780—788.  
Loomis L. K. J. Bone Joint Surg., 1951, 33-A, 340—346.  
Lothioir I. Hopit. (Ann. Chir.), 1957, 11, 223—227.  
Machacek I. Wien. med. Wschr., 1955, 44, 917—920.  
MacCallum. Brit. med. J., 1959, 2, 1095—1098.  
MacKee. Lancet, 1953, 6788.  
Madlo I. Prac. lek., 1950, 4, 2, 165—189.  
Makowski L. Chirurg, 1949, 4, 180—182.  
Marchesi F. Dtsch. Chir. Z., 1905, 79, 364—390.  
Marion C. Arch. Gen. med., 1903, 2, 172—189.  
Marlin T. Lancet, 1930, 5558, 509—514.  
Marshall O. Brit. med. J., 1907, 599—614.  
Mason M. L. Christophers Textbook of Surgery. London, 1956.  
Massart R. Presse med., 1936, 13, 26—268.  
Матев И. Хирургия (София), 1956, 5—6, 446—453.  
Май С. Chirurg, 1931, 1, 5—8.  
Maurrer W. Z. Unfalheil. Berufskrankheit, 1955, 4, 235—275.

- Mehorin I. M., Cooper C. E. *Am. J. Surg.*, 1950, 11, 622—625.
- Menzel A. *Zbl. Chir.*, 1874, 1, 377—341.
- Merlini A. *Arch. di Ortop.*, 1928, 44, 546—552.
- Michaelis P. *Z. Orthop. Chir.*, 1912, 30, 192—198.
- Michele A. A., Krueger T. I. *Surgery*, 1956, 39, 2, 277—284.
- Mills G. P. *Brit. med. J.*, 1937, 2, 212—213.
- Momburg W. *Dtsch. med. Wschr.*, 1910, 6, 26—261.
- Monberg A. *Zbl. Chir.*, 1926, 53, 3197—3199.
- Moore M. *Am. Arch. Surg.*, 1952, 64, 4, 501—505.
- Moraes F. *Acta orthoped.*, 1957, 23, 316—317.
- Mordeja I. *Z. Orthop. Chir.*, 1955, 86, 1, 58—69.
- Morgenstern V. *Die Cervikalen Vertebral-syndrome*. Stuttgart, 1955.
- Moritsch P., Blau A. *Chir.*, 1931, 321, 550—559.
- Morvay E. *Wien. Med. Wschr.*, 1953, 41, 766—771.
- Mouchet A. *Rev. Orthop.*, 1933, 20, 5, 539—540.
- Muller W. *Bruns Beitr. klin. Chir.*, 1922, 34, 178—187.
- Murley A. H. *Lancet*, 1953, 6831, 223—225.
- Murphy I. D. *J. Bone Joint Surg.*, 1949, 31-A, 858—859.
- Naumann K. *Zbl. Chir.*, 1929, 56, 2994—2998.
- Necker A. *Bruns Beitr. klin. Chir.*, 1893, 10, 469—474.
- Nehmuller H., Orator V. *Dtsch. Z. Chir.*, 1924, 86, 69—75.
- Nelaton P. *Gaz. des Hop.*, 1855, 32, 125—126.
- Nissen K. I. *J. Bone Joint Surg.*, 1952, 34-B, 514—515.
- Nitsche T. *Z. Orthop.*, 1963, 98, 1, 65—72.
- North I. P. *Intern. Abstr. Surg.*, 1938, 67, 176—179.
- Notta A. *Arch. Gen. med.*, 1950, 24, 142—161.
- Notta M. *L'Union Med.*, 1884, 78, 949—952.
- Oschatz R., Heinrich P. *Zbl. Chir.*, 1969, 21, 704—714.
- Oser G. *Wien. klin. Wschr.*, 1911, 14, 1530—1534.
- Osgood R. B. *Arch. Surg.*, 1922, 4, 420—423.
- Palmorg G. *Svenske Lak.*, 1949, 46, 2768—2772.
- Parsons F. G., Robinson A. J. *Anat. Physiol.*, 1899, 33, 189—203.
- Patti. Цит. по Winterstein, 1930.
- Pair E. *Wien. klin. Wschr.*, 1903, 25, 755—757.
- Peiper M. *Arch. klin. Chir.*, 1928, 150, 496—505.
- Pere J. *Traitement des Periarthritis scapulo-humerales par les injection locales des trypsine*. Toulouse, 1958.
- Persson M. *Pathogenese und Behandlung der Kienboeckschen Lunatummalazie*. Stockholm, 1945.
- Pflug I., Lunda O. *Acta Chir. Orthop. Cechosl.*, 1955, 22, 6, 222—227.
- Pirker H. *Munch. med. Wschr.*, 1935, 7, 246—248.
- Pohl H. *Ein Beitrag zur Tendovaginitis de Quervain*. Hamburg, 1932.
- Poretta C. A., Jones J. M. *Proc. Mayo Clin.*, 1958, 33, 11, 303—305.
- Poulsen K. *Dtsch. med. Wschr.*, 1911, 18, 37—42.
- Preiser G. *Dtsch. med. Wschr.*, 1910, 36, 712—714.
- Quigley T. B. *Surg. Clin. N. Am.*, 1963, 43, 6, 1495—1499.
- Quin C. E., Binks F. A. *Lancet*, 1954, 6831, 221—223.
- Quervain de F. *Corr.-Bl. Schweiz. Aerzte*, 1895, 25, 389—396.
- Quervain de F. *Munch. med. Wschr.*, 1912, 59, 5.
- Rais O. *Heparin treatment of peritenomyosis (peritendinitis) crepitans acuta*. Stockholm. 1961.
- Reischauer F. *Mshr. Unfallheilk.*, 1957, 60, 11, 321—330.
- Resheq A. H. *Die Osteonekrose des os lunatum carpi*. Stuttgart, 1965.
- Reschke K. *Arch. klin. Chir.*, 1920, 113, 89—93.
- Rietz K. A., Onne L. *Acta chir. Scand.*, 1967, 133, 6, 443—447.
- Rikarz A. *Rontgenpraxis*, 1935, 7, 550—552.
- Robel. Цит. по Hohmann, 1949.
- Roessler H. *Dtsch. Gesundheit.*, 1951, 7, 190—194.

- Rosenbach F. Mikroorganismen bei den Wundinfektionskrankheiten der Menschen. Visbaden, 1884.
- Ruelle M. Arch. malad. profes., 1954, 15, 518—523.
- Runge F. Berlin. Win. Wschr., 1873, 10, 245—247.
- Salamon A., Nyakas A. Mag. Traum Orthop., 1962, 1, 47—52.
- Sandrock K. Zbl. Chir., 1925, 33, 1897—1899.
- Sattler E. Arch. klin. Chir., 1923, 123, 259—167.
- Schade H. Handbuch de. normale und pathologische Physiologie, Bd. 17. Berlin 1926.
- Scheller F. Dtsch. med. Wschr., 1949, 74, 362—264.
- Schepherd I. A. Brit. J. Surg., 1946, 34, 213—216.
- Schlesinger E. B., Liss H. R. Am. J. Surg., 1959, 97, 466—473.
- Schlosser K. Wien. klin. Wschr., 1901, 1, 12—16.
- Schmidt C. T. Ugersk. Laeg., 1955, 119, 852—860.
- Schmidt W. Über den Schnellenden Finger. Heidekberg, 1902.
- Schmit E. Zbl. Chir., 1959, 7, 256—259.
- Schmit C. Über eine operative Behandlung eines schnellenden Fingers. Ausburg, 1889.
- Schmitt I. Arch. Orthop. Unfallheilk., 1921, 19, 215—227.
- Schneider H. Die Abnutzungserkrankungen der Sehnen und ihre Therapie. Stuttgart, 1959.
- Schneider L. Surg., Gynec., Obst., 1928, 6, 846—850.
- Schnelle H. H. Langen, Umfangs- und Bewegungsmasse des menschlichen Körpers. Leipzig, 1957.
- Schnohr E., Anger O., Hahn-Petersen A. Acta chir. Scand., 1958, 115, 4, 319—323.
- Schroter G. Die Berufsschaden des Stütz- und Bewegungssystem. Leipzig, 1958.
- Seeligmüller H. Munch. med. Wschr., 1921, 4, 212—219.
- Seifert K. E., Contzen H. Zbl. Chir., 1960, 3, 112—119.
- Seyffarth Q. Dtsch. Gesundheit., 1957, 12, 374—376.
- Sorrel et Benoit. Цит. по Л. Г. Фишману. 1963.
- Spencer I., Herndon C. J. Bone Joint Surg., 1953, 35-A, 421—424.
- Sperling W. P. Acta radiol., 1952, 37, 1, 74—80.
- Spitz H. Verhandl. Dtsch. Orthop. Gesellschr., 1930, 25, 93—94.
- Stack I. K. Quart. Bull. Northwestern Univ. med., 1946, 20, 394—397.
- Stahl F. On Lunatummalacia. Lund, 1947.
- Stark I., Kudr I. Rozhl. Chir., 1962, 41, 548—552.
- Stcherbatchoff E. Contribution a l'etude du theorie articulaire doigt a ressort. Paris, 1890.
- Stein A. H. Anat. Rec., 1951, 110, 49—56.
- Stein A. H., Ramsey R. H., Key I. A. Arch. Surg. 1951, 63, 216—220.
- Stein I., Stein R., Sellar M. Am. J. Surg., 1953, 86, 123—124.
- Strandel G. Acta chir. Scand., 1957, 113, 3, 234—240.
- Szakas F. Zbl. Chir., 1964, 14, 514—522.
- Szysko S. Med. pracy, 1954, 1, 37—48.
- Tavernier L. Lyon Chir., 1946, 41, 213—219.
- Thjotta T., Kvittingen I. Acta path. Scand., 1949, 26, 407—411.
- Thompson A. R., Plewes L. W., Shaw E. G. Brit. J. Ind. med., 1951, 4, 150—160.
- Thomsen W. Munch. med. Wschr., 1936, 83, 150—156.
- Thormer H., Weber K. Zbl. Chir., 1957, 26, 1076—1079.
- Tilman. Bed. klin. Wschr., 1900, 43, 945—947.
- Toledo P., Schajowitz E. Bol. Soc. Argent. orthop. traumatol., 1951, 15, 4, 97—105.
- Tonniss W., Krenkel W. В кн.: Die cervikalen Vertebral-synndrome. Stuttgart, 1955.
- Traell A. Dtsch. Z. Chir., 1918, 183, 125—138.
- Trethowan W. H. Brit. med. J., 1929, 2, 1218—1223.

- Vachs E. Atlas der operativen Chirurgie. Leipzig, 1961.
- Velpeau A. Nouveau dictionnaire de medicine. (Article «Avant bras»). Paris, 1833.
- Velpeau A. Lecons orales de Chirurgie. Paris, 1841.
- Volkman R. Krankheiten der Bewegungsorgane, Berlin, 1865.
- Vulliet H. Zbl. Chir., 1910, 40, 1311—1312.
- Wachsmuth W. Die Operationen an den Extremitäten. Berlin, 1956.
- Wahl I. Industr. med. surg., 1960, 29, 173—176.
- Weil-S. Bruns Beitr. klin. Chir., 1927, 140, 230—232.
- Welsch G. B kh.: Traumatologie des Sports. Berlin, 1965.
- Welti E. Corr. -Bl. Schweiz. Aerzte, 1896, 26, 300—308.
- West E. F. Med. J. Austr., 1938, 2, 330—331.
- Wette W. Arch. Orthop. Unfallheilk., 1935, 36, 41—46.
- Wiesner H. Zbl. Chir., 1952, 19, 787—791.
- Wielhelm A., Gieseler H. Chirurg, 1963, 2, 80—83.
- Wilkinson M. Lancet, 1960, 7116, 453—454.
- Winterstein O. Ergebn. Chir., 1930, 23, 151—204.
- Wit A., Rettig H. Handbuch der Orthop, Bd. 3. Stuttgart, 1959.
- Woerkner H. Dtsch. Gesundheit. 1949, 13, 586—593.
- Wolhauer F. Fortschr. Röntgenstr., 1924, 1, 417—419.
- Wood C. F. Surgeon, 1941, 10, 1—9.
- Wood I. Proc. Roy. Soc. London, 1869, 16, 485—525.
- Wu Tsu-Jao, Li Hung-Ju, Chon Kang-Nan. Chin. J. Surg., 1958, 6, 4, 380—383.
- Wustmann O. Die Chirurgie des Ellbogengelenkes. Berlin, 1954.
- Zettel H. Mschr. Unfallheilk., 1960, 63, 448—455.
- Zollinger F. Med. Stat. Mitt, der SUVA, 1933/1934, Luzern, 1940.
- Zollinger F. Med. Stat. Mitt, der SUVA, Luzern. 1951.
- Zweifel B. W. Schweiz. med. Wschr., 1954, 16, 447—448.
- Zwicker M. Dtsch. med. Wschr., 1959, 48, 2161—2164.

## СОДЕРЖАНИЕ

ПРЕДИСЛОВИЕ . . . . .	3
ПЛЕЧЕ-ЛОПАТОЧНЫЙ ПЕРИАРТРИТ. . . . .	5
Очерк анатомии плечевого сустава и патологической анатомии плече- лопаточного периартрита . . . . .	7
Клиника и диагностика плече-лопаточного периартрита . . . . .	12
Симптоматология плече-лопаточного периартрита . . . . .	17
Дифференциальная диагностика . . . . .	31
Плече-лопаточный периартрит и профессия . . . . .	35
Лечение плече-лопаточного периартрита . . . . .	38
Экспертиза трудоспособности. . . . .	53
НАРУЖНЫЙ ЭПИКОНДИЛИТ ПЛЕЧА . . . . .	55
Клиника и диагностика наружного эпикондилита плеча . . . . .	56
Очерк анатомии области наружного надмыщелка плеча и патологичес- кой анатомии наружного эпикондилита плеча . . . . .	68
Наружный эпикондилит плеча и профессия . . . . .	72
Лечение наружного эпикондилита плеча . . . . .	80
Консервативное лечение . . . . .	80
Хирургическое лечение . . . . .	89
Экспертиза трудоспособности . . . . .	94
ВНУТРЕННИЙ ЭПИКОНДИЛИТ ПЛЕЧА . . . . .	96
КРЕПИТИРУЮЩИЙ ТЕНДОВАГИНИТ (ПАРАТЕНОНИТ) ПРЕД- ПЛЕЧЬЯ . . . . .	101
Клиника и диагностика крепитирующего паратенонита предплечья . . . . .	102
Анатомия предплечья и патологическая анатомия крепитирующего па- ратенонита . . . . .	106
Крепитирующий паратенонит предплечья и профессия . . . . .	ПО
Лечение крепитирующего паратенонита предплечья . . . . .	111
Исходы лечения крепитирующего паратенонита . . . . .	116
Профилактика крепитирующего паратенонита предплечья . . . . .	118
СТЕНОЗИРУЮЩИЕ ЛИГАМЕНТИТЫ ТЫЛЬНОЙ СВЯЗКИ ЗА- ПЯСТЬЯ . . . . .	119
Стеноз I канала тыльной связки запястья (болезнь де Кервена). . . . .	119
Клиника и диагностика . . . . .	121
Дифференциальная диагностика . . . . .	129
Анатомия тыльной связки запястья . . . . .	131
Патологическая анатомия . . . . .	135
Этиология и патогенез . . . . .	138
Лечение . . . . .	141
Экспертиза трудоспособности . . . . .	150
Стеноз II—V каналов тыльной связки запястья . . . . .	11П
Стеноз VI канала тыльной связки запястья . . . . .	152

СТЕНОЗИРУЮЩИЙ ЛИГАМЕНТИТ ЛАДОННОЙ И ПОПЕРЕЧНОЙ СВЯЗОК ЗАПЯСТЬЯ. СИНДРОМ ЗАПЯСТНОГО КАНАЛА . . . . .	.153
СТЕНОЗИРУЮЩИЙ ЛИГАМЕНТИТ КОЛЬЦЕВИДНЫХ СВЯЗОК ПАЛЬЦЕВ (защелкивающийся палец) . . . . .	.158
Клиника и диагностика защелкивающегося пальца . . . . .	.159
Дифференциальная диагностика . . . . .	.164
Анатомия сухожилий сгибателей пальцев кисти и патологическая анатомия защелкивающегося пальца . . . . .	.165
Этиология и патогенез защелкивающегося пальца . . . . .	.168
Лечение защелкивающегося пальца . . . . .	.172
Экспертиза трудоспособности . . . . .	.180
МИОЗИТЫ . . . . .	.181
БУРСИТЫ . . . . .	.195
ГАНГЛИИ . . . . .	.197
БОЛЕЗНИ КОСТЕЙ И СУСТАВОВ . . . . .	.200
Перелом от перегрузки . . . . .	.200
Асептический некроз полулунной кости (болезнь Кинбека) . . . . .	.201
Асептический некроз ладьевидной кости . . . . .	.209
Расслаивающий остеохондрит (болезнь Кенига) . . . . .	.211
Деформирующий артроз (остеоартроз) . . . . .	.213
ЛИТЕРАТУРА . . . . .	.218

**МИХАИЛ АКИМОВИЧ ЭЛЬКИН**  
**ПРОФЕССИОНАЛЬНЫЕ ХИРУРГИЧЕСКИЕ БОЛЕЗНИ РУК**

Редактор Н. Ф. Федун  
Художественный редактор А. И. Приймак  
Переплет художника О. Н. Советниковой  
Технический редактор Н. Г. Оношко  
Корректоры Р. И. Гольдина и Л. Х. Кайдинова

Сдано в набор 1/Х 1970 г. Подписано к печати 24/Ш 1971 г. Формат бумаги 60X90'/is-  
Печ. л. 14,5. Бум. л. 7,25. Уч.-изд. л. 15,3. ЛН-75. М-09688. Заказ № 1086. Тираж 7500 экз.  
Цена 1 р. 03 к. Бумага типографская № 2.

Издательство «Медицина», Ленинградское отделение.  
Ленинград, Д-104, ул. Некрасова, д. 10.

Главполиграфпром Комитета по печати при Совете Министров СССР. Отпечатано в ордена Трудового Красного Знамени Ленинградской типографии № 2 им. Евг. Соколовой, Измайловский пр., 29, с матриц ордена Трудового Красного Знамени Ленинградской типографии № 1 «Печатный Двор» им. А. М. Горького, Гатчинская ул., 26.